

Volume 21 | nº 2 | Abril - Junho 2010

JBNC

Uma publicação da Academia Brasileira de Neurocirurgia

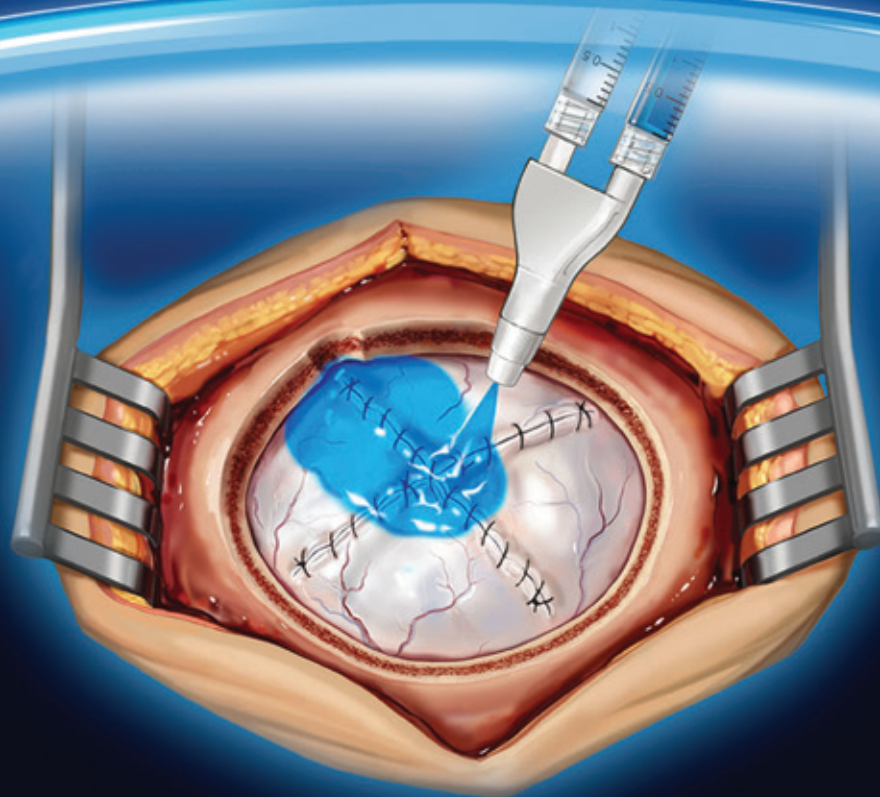
Jornal Brasileiro de Neurocirurgia
Brazilian Journal of Neurosurgery



NOVO



Tecnologia em Hydrogel para Impermeabilização e Selamento da Duramater.



- RESISTÊNCIA:** EXCELENTE ADESÃO AO TECIDO
- PRATICIDADE:** KIT ÚNICO E NÃO NECESSITA REFRIGERAÇÃO
- FACILIDADE:** PREPARAÇÃO EM 2 MINUTOS
- SEGURANÇA:** 100% SINTÉTICO
- VISIBILIDADE:** COLORAÇÃO AZUL PROPORCIONA BOA VISUALIZAÇÃO DA ÁREA APLICADA

Importador e Distribuidor exclusivo para o Brasil



COVIDIEN

positive results for life



INCORP

GRUPO
osteocamp

www.incorpotechnology.com.br • 0800-7251130

JBNC Brazilian Journal of Neurosurgery

Jornal Brasileiro de Neurocirurgia

**Órgão Oficial da
Academia Brasileira de Neurocirurgia**

Volume 21

Número 2

Biênio 2009/2011

EDITOR

Ápio Cláudio Martins Antunes
Porto Alegre / RS

EDITORES ASSOCIADOS

Luiz Roberto Aguiar
Curitiba / PR

Paulo Henrique Pires de Aguiar
São Paulo / SP

CONSELHO EDITORIAL

Benedito Oscar Colli (*Ribeirão Preto / SP*)
 Carlos Umberto Pereira (*Aracaju / SE*)
 Carolina Martins (*Recife / PE*)
 Evandro Pinto da Luz de Oliveira (*São Paulo / SP*)
 Helder Tedeschi (*São Paulo, SP*)
 Hildo Cirne de Azevedo Filho (*Recife / PE*)
 Jean Gonçalves de Oliveira (*São Paulo / SP*)
 Jorge Wladimir Junqueira Bizzi (*Porto Alegre / RS*)
 Luiz Renato Mello (*Blumenau / SC*)
 Manoel Jacobsen Teixeira (*São Paulo / SP*)
 Osvaldo Vilela Filho (*Goiânia / GO*)
 Osvaldo Inácio Tella Junior (*São Paulo / SP*)
 Paulo Niemeyer Soares Filho (*Rio de Janeiro / RJ*)
 Ricardo Ramina (*Curitiba / PR*)
 Sebastião Gusmão (*Belo Horizonte / MG*)

CONSELHO EDITORIAL INTERNACIONAL

Alvaro Campero (*Cordoba, Argentina*)
 Antonio Daher (*Valencia, Venezuela*)
 Armando Basso (*Buenos Aires, Argentina*)
 Danielle Rigamonti (*Baltimore, EUA*)
 Daniel Maitrot (*Estrasburgo, França*)
 Enrique Osorio Fonseca (*Bogotá, Colombia*)
 Graziela Zuccaro (*Buenos Aires, Argentina*)
 Jacques Morcos (*Miami, Florida, EUA*)
 Julio Antico (*Buenos Aires, Argentina*)
 Kaoro Kurisu (*Hiroshima, Japão*)
 Leonidas Quintana (*Viña Del Mar, Chile*)
 Marco Gonzales Portillo (*Lima, Peru*)
 Marcos Tatagiba (*Tubingen, Alemanha*)
 Pradeep Narothan (*Nebraska, EUA*)
 René Chapot (*Essen/Alemanha*)
 Sugit Pratul (*Houston, EUA*)
 Yasunori Fujimoto (*Osaka, Japão*)
 Yoko Kato (*Nagoya, Japão*)

Academia Brasileira de Neurocirurgia
Filiada à World Federation of Neurosurgical Societies

DIRETORIA

Biênio 2009/2011

Presidente: José Luciano Gonçalves de Araújo – Natal, RN

Vice-presidente: Albedy Moreira Bastos – Belém, PA

Presidente Eleito: Paulo Henrique Pires de Aguiar – Campinas, SP

Secretário: Mercia Jeanne Duarte Bezerra – Natal, RN

Tesoureiro: João Ferreira de Melo Neto – Natal, RN

Editor do site: Marco Antonio Herculano – Jundiaí, SP

Editor do jornal: Apio Cláudio Martins Antunes – Porto Alegre, RS

CONSELHO DELIBERATIVO

Antonio César Azevedo Neves

Ápio Cláudio Martins Antunes

Carlos Tadeu Parise de Oliveira

Durval Peixoto de Deus

Edson Mendes Nunes

Flávio Belmino Barbosa Evangelista

Gervásio de Britto Mello Filho

Helio Ferreira Lopes

Hildo Rocha Cirne Azevedo Filho

José Arnaldo Motta de Arruda

Luiz Roberto Aguiar

Marcos Masini

Oswaldo Vilela Filho

Paulo Henrique Pires de Aguiar

Sebastião Nataniel Silva Gusmão

SECRETARIA PERMANENTE

Secretário geral: Edson Mendes Nunes – RJ

Secretário auxiliar: Hélio Ferreira Lopes – RJ

Marco Antonio Herculano – SP

SEDE PRÓPRIA

Rua da Quitanda, 159, 10º andar, Centro

20091-005 – Rio de Janeiro, RJ – Brasil

Telefax: (21) 2233-0323

abnc@abnc.org.br

PROJETO GRÁFICO E EDITORAÇÃO

Mídia Arte

www.midiaarte.com.br

Contents / Índice

Original Articles / Artigos Originais

- História da Neuroendoscopia 76**
Neuroendoscopy history
 Alicia Del Carmen Becerra Romero, Carlos Eduardo da Silva, Paulo Henrique Pires de Aguiar
- Implementing “Free-Hand” Technique Training for Pedicle Screw Instrumentation in Neurosurgical Residency 80**
Implementando o Treinamento da Técnica “Free-Hand” para Instrumentação de Parafusos Pediculares na Residência de Neurocirurgia
 Tobias Alcécio Mattei, Murilo Sousa de Meneses, Jerônimo Buzetti
 Milano, Ricardo Ramina, Conrado Regis Borges
- O papel da abordagem endoscópica trans-esfenoidal estendida no manejo dos meningiomas do tubérculo da sela - Existe alguma indicação? 88**
The role of the extended transsphenoidal endoscopic approach in tuberculum sellae meningiomas management. Is there any indication?
 Gustavo Rassier Isolan, Ápio Cláudio Martins Antunes, Otávio Piltcher, Paulo Henrique Pires de Aguiar, Rogério Aires, Rafael Sodr , Sarita Turchetti, Juliana Arai, Caio Meister, Ma ra Gallucci
- Cerebral tumor resection assisted by electromagnetic tracking frameless stereotactic system93**
Ressec o de tumor cerebral por sistema estereotactico eletromagn tico sem arco
 Eduardo E. Lovo, Rafael Mart nez Cortez, Rodolfo Milla Flor , H ctor Moreira

Review Articles / Artigos de Revis o

- Tratamento conservador das radiculopatias cervicais: revis o da literatura 99**
Conservative treatment of cervical radiculopathies: literature review
 Carlos Umberto Pereira, Carlos Michell Torres Santos, P bula Thais
 Maur cio Rodrigues de Lima, Jader Pereira de Farias Neto

Case Report / Relato de Caso

- Gliomas m ltiplos: relato de caso e revis o de literatura107**
Multiple gliomas: case report and literature review
 Marcelo Lemos Vieira da Cunha, Francisco A. de Ara jo J nior, Denildo C sar Amaral Ver ssimo, Roberta Rehder, Jos  Ant nio Maingue, Paulo Eduardo Carneiro da Silva, Samir Ale Bark, Luis Alencar Biurrun Borba

Thoracic medulloblastoma metastasis: a case report and literature review	111
<i>Metástase torácica de meduloblastoma. Relato de caso e revisão da literatura</i>	
<i>Allan Dias Polverini, Guilherme Fonseca Bortoluzzi, Eduardo Jorge Cury Filho, Santiago Luis Sanchez Jr., Stefan Szylewicz, Paulo Roberto Sagiorato da Silva, Mauro Sergio Domienikan, José Carlos Rodrigues Jr., Carlos Tadeu Parisi de Oliveira</i>	
Schwannoma of the lumbar spine: Case report	115
<i>Schwanoma de coluna lombar – Relato de caso</i>	
<i>Manoel Balduino Leal Filho, Raimundo Gerônimo da Silva Júnior, Luciana Maria Pinheiro Leal</i>	
Minimally invasive surgical management of a fracture-dislocation at the thoracolumbar junction	118
<i>Manejo cirúrgico minimamente invasivo para fratura com deslocamento da junção tóraco-lombar</i>	
<i>Raphael Vicente Alves, Wilson T. Asfora</i>	
Lipoma intradural extramedular sem disrafismo: Relato de caso e revisão da literatura	122
<i>Extramedullary intradural lipoma without dysraphism: Case report and literature review</i>	
<i>Rui Oliveira Costa, Yves Bohrer Costa</i>	
Spinal synovial cysts causing neurological deficit. Report of two distinct cases	126
<i>Cistos sinoviais espinhais, causando déficit neurológico. Relato de dois casos distintos</i>	
<i>Emerson Magno F. de Andrade, Raphael Vicente Alves, Mariano Ebran Fiore, Airton Batista de Araújo Jr., Antônio Carlos Montanaro, Roberto Godoy</i>	
 Scientific Events / Eventos Científicos	
Agenda de Eventos Científicos	130

Jornal Brasileiro de Neurocirurgia

O *Jornal Brasileiro de Neurocirurgia* é o órgão oficial da Academia Brasileira de Neurocirurgia e propõe-se a publicar artigos sobre Neurocirurgia e todas as ciências afins. Assim, trabalhos inéditos, sob a forma de artigos originais, resumo de teses, apresentação de casos ou notas técnicas poderão ser aceitos, desde que não tenham sido enviados para publicação em outro periódico.

Os trabalhos podem ser redigidos em Português ou Espanhol, com resumo em Inglês, mas preferentemente redigidos em Inglês, com resumo em Português. Todo e qualquer trabalho poderá receber modificações, para que se adapte à estrutura geral do *Jornal*. Os artigos que não se enquadrarem nas normas ou que não forem adequados às necessidades editoriais do *Jornal* serão devolvidos ao(s) autor(es), para que proceda(m) às adaptações necessárias.

Os artigos devem ser enviados de preferência por e-mail, mas serão aceitos em CD ou DVD e poderão ser utilizados os editores de texto Word, devendo ser enviadas também uma via de texto original.

A estruturação do artigo deverá obedecer à seguinte orientação:

- a) página-título, na qual constem o título do artigo, nome completo do(s) autor(es) e da instituição onde o trabalho foi realizado;
- b) página constando a sinopse estruturada do trabalho (objetivo, métodos, resultados e conclusão), com, no máximo, 200 palavras, transmitindo a idéia geral da publicação, seguida por um "Abstract", que deve incluir: objective, methods, results, and conclusion;
- c) corpo do artigo;
- d) referências bibliográficas, dispostas em ordem alfabética pelo sobrenome do primeiro autor, numeradas arábica e consecutivamente para efeito de citação no texto, de acordo com as normas Vancouver. Comunicações pessoais e trabalhos em preparação poderão ser citados no texto, mas não constarão das referências.

Artigos de periódicos

Schramm VL, Myers EN, Maroon JC. Anterior skull base surgery for benign and malignant disease. *Laryngoscope*. 1979; 89(2):1077-91.

Netterville JL, Jackson CG, Schramm VL, Myers EN, Maroon JC, Petersen R et al. Anterior skull base surgery for benign and malignant disease. *Laryngoscope*. 1980; 90(2):107-11.

Livros

Donald PJ, editor. *Surgery of the skull base*. Philadelphia: Lippincott-Raven; 1998.

Capítulos de livros

Netterville JL, Jackson CG. Reconstruction of the skull base with regional s and grafts. In: Donald PJ, editor. *Surgery of the skull base*. Philadelphia: Lippincott-Raven; 1998. p. 623-39.

Dissertações e teses

Marutinho AF. Alterações neurológicas em portadores de meningiomas. [dissertação]. São Paulo: Universidade Federal de São Paulo. 2003.

Trabalhos apresentados em congressos, simpósios, encontros, seminários e outros

Petersen R, Grundman M, Thomas R, Thal L. Use of titanium mesh for reconstruction of large anterior cranial base defects; 2004 July; United States, Philadelphia; 2004.

Artigos em periódicos eletrônicos

Boog MCF. Construção de uma proposta de ensino de cirurgia de retólho. *Rev Bras Neuro* [periódico eletrônico] 2002 [citado em 2002 Jun 10];15(1). Disponível em: <http://www.scielo.br/rn>.

Textos em formato eletrônico

Instituto Brasileiro de Geografia e Estatística. Estatísticas da saúde: assistência médico-sanitária. Disponível em: <http://www.ibge.gov.br>. Acessado em: 5/2/2004.

Os artigos serão classificados em quatro tipos: artigos originais, relatos de casos, artigos de revisão e notas breves.

Sugestão para elaboração do corpo de cada artigo:

Artigos Originais

- introdução
- material e métodos
- resultados
- discussão

Relato de Casos

- introdução
- apresentação do caso
- discussão

Artigos de Revisão

- introdução
- apresentação do assunto

As ilustrações, para o caso de fotos ou exames por imagem, devem ser enviadas em arquivo com extensão JPEG, nomeadas com a indicação de sua entrada no texto (exemplo, Meningioma Fig1.jpeg), com resolução 300 dpi, evitando enviar imagens inseridas no arquivo de Word ou Power Point, pois perdem a qualidade. Tabelas, algoritmos e gráficos podem ser inseridos no arquivo do texto ou em arquivo Power Point.

Os artigos deverão ser enviados ao Editor-chefe, Dr. Ápio Antunes, Rua Luciana de Abreu, 471, cj. 308 – 90570-060, Porto Alegre, RS Telefax: (51) 3222-5760.

End. eletrônico: apioantunes@gmail.com

apioantunes@hotmail.com

História da Neuroendoscopia

Neuroendoscopy history

Alicia Del Carmen Becerra Romero¹

Carlos Eduardo da Silva²

Paulo Henrique Pires de Aguiar³

RESUMO

A história da endoscopia e sua crescente difusão na prática neurocirúrgica é resultado da cooperação entre medicina e tecnologia. A literatura sobre a história da neuroendoscopia e também da história do estudo das cavidades ventriculares no Brasil é revisada. Os grandes problemas relacionados à tecnologia disponível aos pioneiros da endoscopia eram a iluminação e magnificação deficientes. Durante a década de 60, avanços tecnológicos contribuíram para a moderna neuroendoscopia, tais como, novo tipo de lente, invenção do Charged-Coupled Device e a fibra óptica. No futuro espera-se que com a invenção de novas tecnologias, outras melhorias neste campo possam ser alcançadas.

Palavras-chave: história da medicina; neuroendoscopia/história; ventriculostomia.

ABSTRACT

The history of endoscopy and its growing diffusion in the neurosurgical practice is the result of the cooperation between medicine and technology. The literature on the history of neuroendoscopy and also the history of the study of ventricular cavities in Brazil is revised. The great problems related to the technology available to the forerunners of endoscopy were deficient illumination and magnification. During the 60's, technological advances such as a new type of lens, the invention of the Charged-Coupled Device and the optical fiber contributed to modern neuroendoscopy. The invention of future new technologies will make significant improvements in this field.

Keywords: neuroendoscopy history; history of medicine; ventriculostomy.

INTRODUÇÃO

A história da endoscopia e sua crescente difusão na prática neurocirúrgica é resultado da cooperação entre medicina e tecnologia²⁵. Leonardo da Vinci (1452-1519) fez diversas contribuições a muitas áreas da ciência, tecnologia e arte. Realizou trabalhos em neuroanatomia segundo a tradição medieval em relacionar a estrutura cerebral com a função mental. Denominou impressiva aos ventrículos laterais, senso comumente correspondia ao local da alma (terceiro ventrículo) e memória ao quarto ventrículo²⁶. A primeira descrição de hidrocefalia como dilatação dos ventrículos cerebrais foi realizada por Andreas Vesalius no século XVI, época em que foi necessário modificar completamente o conceito de hidrocefalia da antiguidade¹⁴. Os esforços para visualizar estruturas anatômicas são tão antigos como a civilização. Na antiguidade, no Talmude Babilônico (Tratado Niddah, folha 656) é citado um aparelho, o Siphopherot (sifão), fabricado de chumbo e com ponta curva que era utilizado para explorar o útero¹². Tulio Caesare Aranzi em 1587 descreveu na sua obra "Tumores Praeter Naturam", o que seria a primeira luz endoscópica: uma câmara escura, formada por uma garrafa esférica com água que projetava a luz até a estrutura a ser estudada¹². Porém, o conceito de visualização através de uma pequena ferida ou orifício natural para obter uma visão interior da fisiologia humana foi criado por Philippe Bozzini (1773-1809), jovem médico alemão em 1805^{21,1}. Ele criou o primeiro endoscópio, um instrumento que usava luz de vela e espelho côncavo para inspeção da bexiga e reto. Em 1845 Desormeaux, urologista francês, introduziu o termo

1. Neurocirurgiã, Departamento de Neurocirurgia, Hospital Ernesto Dornelles, Porto Alegre

2. Neurocirurgião Coordenador, Departamento de Neurocirurgia, Hospital Ernesto Dornelles, Porto Alegre

3. Neurocirurgião, Departamento de Neurocirurgia, Hospital Santa Paula, São Paulo

endoscopia²⁵ e, em 1879, Max Nitze em Viena descreveu o primeiro sistema endoscópico que continha uma série de lentes¹. A introdução de lâmpada de luz incandescente foi realizada por Edison em 1879²⁵.

A neuroendoscopia foi iniciada e desenvolvida no início do século XX. Em 1910, Victor Darwin L'Espinasse, urologista de Chicago, usou um cistoscópio para realizar a primeira endoscopia ventricular a ser relatada. Sua intenção era explorar os ventrículos laterais e coagular o plexo coriáceo para o tratamento da hidrocefalia. Dois pacientes foram submetidos ao procedimento, sendo que um morreu durante a cirurgia^{25,22,11}. De forma semelhante em 1918, Walter Dandy (1886-1946) usou um espéculo nasal para inspecionar os ventrículos⁶. A cirurgia consistia na tentativa de retirada do plexo coriáceo sob visualização direta com a utilização de um espelho como fonte de luz. Em 1922, Dandy realizou essa cirurgia com endoscópio, de forma mal sucedida, relatando-a no Boletim do Johns Hopkins Hospital⁷, motivo pelo qual o autor é aceito como o pai da neuroendoscopia²⁵. Manuel Balado, em trabalho original publicado no "Münchener Medizinische Wochenschrift" de 4 de junho de 1920, atribui a Payr ter mencionado instrumentação e técnicas na encefaloscopia, um estudo fisiopatológico do líquido cefalorraquidiano e dos plexos coriáceos, no protocolo oficial da Associação Médica de Leipzig¹², correspondente a sessão de 25 de novembro de 1919. Em 1923, Temple Fay e Francis Grant fotografaram em preto e branco o interior dos ventrículos de uma criança hidrocefálica⁸. Também em 1923, William Mixter do Massachusetts General Hospital relatou a primeira terceira ventriculostomia bem-sucedida para tratamento do hidrocéfalo não comunicante em lactente de 9 meses. Logo após o procedimento, injetou tinta no ventrículo lateral do paciente e recuperou-a na região lombar, comprovando a permeabilidade da ventriculostomia e o êxito do procedimento²³. Contudo, este procedimento não se tornou amplamente utilizado devido a pobre iluminação do endoscópio. Em 1926 Baird inventa a televisão²⁵, o que possibilitou a transferência de tecnologia para a técnica endoscópica. Em 1934 Tracy J. Putnam descreveu a cauterização do plexo coriáceo com endoscópio²². Em 1935 Scarff relatou resultados iniciais com uso de endoscópio equipado com eletrodo para cauterização, sistema de irrigação e instrumento móvel que foi utilizado para cauterizar o plexo coriáceo, bem como perfurar o assoalho do terceiro ventrículo²⁹. Durante este período, a endoscopia tinha uma inaceitável taxa de mortalidade de 30%, causada por complicações como hemorragia³¹. Alguns autores argumentam que essas tentativas iniciais como fenestração ventriculoscópica tinham menos sucesso, pois falhavam em identificar a posição de importantes estruturas extraependimárias³¹.

A tecnologia disponível aos pioneiros da endoscopia era primitiva para esse propósito: iluminação e magnificação eram os grandes problemas^{22,32}. Durante a década de 60, cientistas fizeram avanços tecnológicos importantes que contribuíram para a moderna neuroendoscopia¹⁹: 1) Novo tipo de lente: em 1966 Hopkins e Storz desenvolveram um endoscópio rígido que usava lentes SELFOC²². Elas usam um índice de refração que varia com dimensão radial das lentes; 2) Invenção de CCD ("charged-coupled device")²²: em 1969, George Smith e Willard Boyle inventaram os primeiros CCDs no Bell Laboratories. CCD é um aparelho, usualmente um "chip" de silicone que é capaz de converter dados ópticos em corrente elétrica. É ideal para uso em ambientes de pouca luz e foi prontamente incorporado ao sistema endoscópico, resultando na melhora da qualidade de imagens transmitidas e diminuição de tamanho dos endoscópios; 3) Fibra óptica²²: foi primeiramente usada na década de 50 e 60, porém foi patenteada por John Logie Baird em 1926⁵. Permite que a fonte de luz seja separada do resto do endoscópio. Décadas após, a terceira ventriculostomia foi reintroduzida na neurocirurgia por Guiot em 1963¹⁵. Em 1973 Fukushima introduz o neurofibroscópio¹⁰. Griffith, em 1977, utilizou o endoscópio de Hopkins para realizar a ressecção do plexo coriáceo, inventando o termo endoneurocirurgia¹³. Vries, em 1978, descreveu sua experiência no tratamento de cinco pacientes com hidrocefalia, nos quais a terceira-ventriculostomia endoscópica foi realizada, usando um endoscópio de fibra óptica³⁰. Em 1980, Hoffman descreveu sua experiência de terceira ventriculostomia esterotáctica e revisou 797 casos da literatura: 569 foram tratados com craniotomia e 228 casos com técnica percutânea, na maioria por método esterotáctico. Ele concluiu que a terceira-ventriculostomia esterotáctica era menos invasiva e mais eficaz para tratar a hidrocefalia não comunicante¹⁸. Em 1990 Jones e colaboradores²⁰ descreveram terceira-ventriculostomia em 24 pacientes com várias formas de hidrocefalia, com taxa de sucesso de 50%. Também em 1990, Fitzpatrick e Wickham propuseram o termo "Cirurgia minimamente invasiva" para procedimentos endoscópicos e, em 1992, Hellwig e Bauer criaram a terminologia "Neurocirurgia minimamente invasiva"¹⁷. Os mesmos autores redefiniram o conceito em 1994 inventando o termo "Neurocirurgia endoscópica minimamente invasiva", referindo-se a intervenções neurocirúrgicas nas quais aberturas amplas dos espaços intracranianos ou espinhais, com o uso do endoscópio, podem ser evitados³. Em 1996 Rieger et al descrevem fenestrações endoscópicas do assoalho do terceiro ventrículo guiadas por ultrassom²⁸. Em 1998, Rhode et al relata a experiência inicial do uso combinado de navegação esterotáctica sem arco e neuroendoscopia²⁷. Em 2001 é criado o "International Study Group of Neuroendoscopy" (ISGNE) em Kobe, Japão, que mais tarde recebe o nome de "The International Federation of Neuroendoscopy" (IFNE)²⁴.

HISTÓRIA SOBRE O ESTUDO DAS CAVIDADES VENTRICULARES NO BRASIL

No dia 14 de fevereiro de 1924 foi realizada por Augusto Brandão Filho e pelo radiologista Manoel de Abreu a primeira ventriculografia no Brasil¹⁶. O primeiro trabalho sobre ventriculografia no Brasil foi publicado no Boletim da Sociedade de Medicina e Cirurgia de São Paulo e pertence a Alfredo Monteiro em 1929¹⁶. Em 1931 Dr. Miguel Leuzzi escreveu a tese intitulada: "A ventriculografia", tratado com seis observações de ventriculografia, defendida na Faculdade Nacional de Medicina do Rio de Janeiro, hoje Faculdade de Medicina da Universidade Federal do Rio de Janeiro¹⁶. Em 1938 Dr. Elyseu Paglioli fez concurso para cátedra de Clínica Propedêutica Cirúrgica e apresentou a tese: "Ventriculografia", com prefácio do neurocirurgião francês De Martel¹⁶. Ronaldo Tenuto em 1954 conquista o título de doutor pela Universidade de São Paulo defendendo a tese "Todoventriculografia: aplicações ao diagnóstico das afecções cirúrgicas da região do terceiro ventrículo e da fossa posterior"¹⁶. Forjaz, Martely e Latuf em 1968 descrevem nova técnica de ventriculostomia hipotalâmica percutânea com o uso concomitante de um cateter de látex com múltiplos furos⁹. Esta técnica foi utilizada em 15 pacientes, havendo um controle da hipertensão intracraniana em 12 deles. Castro et al relatam em 1991 pela primeira vez no Brasil, o uso de terceiro ventriculostomia endoscópica em oito pacientes para tratamento da hidrocefalia⁴. Zymberg e Cavalheiro descrevem as principais indicações do uso da neuroendoscopia cerebral, ressaltando o equipamento necessário e o histórico da neuroendoscopia³³. Azevedo Filho et al em 1998 publicam uma análise crítica sobre a terceiro ventriculostomia endoscópica².

CONCLUSÃO

Pode-se concluir, a partir da história, que a neuroendoscopia teve influência direta dos avanços da tecnologia aplicados neste campo. Assim espera-se que, com a invenção de novas tecnologias, novas melhorias possam ser adicionadas a esta técnica já tão sofisticada.

REFERÊNCIAS

1. Abbott R. History of neuroendoscopy. *Neurosurg Clin N Am.* 2004; 15:1-7.
2. Azevedo Filho HRC, Furtado GJD, Almeida NS, Carneiro Filho GS, Pinho DMB, Cirne de Azevedo RA. Terceiro ventriculostomia endoscópica. Aspectos técnicos-cirúrgicos. *J Bras Neurocir.* 1998; 9(2):45-55.
3. Bauer BL, Hellwig D. Minimally invasive endoscopic neurosurgery- a survey. *Acta Neurochir Suppl.* 1994; 61:1-12.
4. Castro SC, Roquette AGD, Assis MC, Carísio CRA, Dias PCM, Bertucci A. Terceiroventriculostomia endoscópica. *Arq Bras Neurocir.* 1991; 10(3):155-8.
5. Chrastina J, Novak Z, Riha I. Neuroendoscopy. *Bratisl Lek Listy.* 2008; 109(5):198-201.
6. Dandy WE. Extirpation of the choroid plexus of the lateral ventricles in communicating hydrocephalus. *Ann Surg.* 1918; 68:569-79.
7. Dandy WE. Cerebral ventriculostomy. *Johns Hopkins Hosp Bull.* 1922; 33:189.
8. Fay T, Grant FC. Ventriculostomy and intraventricular photography in internal hydrocephalus. *JAMA.* 1923; 80:461-3.
9. Forjaz S, Martelli N, Latuf N. Hypothalamic ventriculostomy with catheter. *J Neurosurg.* 1968; 29(6):655-9.
10. Fukushima T, Ishijima B, Hirakawa K, Nakamura N, Sano K. Ventriculofiberscope: a new technique for endoscopic diagnosis and operation. *J Neurosurg.* 1973; 38(2):251-6.
11. Gagliardi CE. Nota técnica: neuroendoscopia. Primera parte: historia, equipamiento. *Rev Neurocirugía.* 1998; 1(1):1-6.
12. Gagliardi CE, Molina GF, Cuello LM. Técnicas actuales en neurocirugía endoscópica. Buenos Aires: Ediciones de la Guadalupe; 2007.
13. Griffith HB. Endoneurosurgery: endoscopic intracranial surgery. *Proc R Soc Lond B Biol Sci.* 1977; 195(1119):261-8.
14. Grunert P, Charalampaki P, Ayyad A. Concept and treatment of hydrocephalus in the greco-roman and early arabic medicine. *Minim Invasive Neurosurg.* 2007; 50:253-64.
15. Guiot G, Rougerie J, Fourestier M, Fournier A, Comoy C, Vulmiere J et al. Une nouvelle technique endoscopique. *Explorations endoscopiques intracraniennes.* Presse Med. 1963; 71(24):1225-8.
16. Gusmão SS, de Souza JG. História da Neurocirurgia no Brasil. São Paulo: 2008.
17. Hellwig D, Bauer BL. Minimally invasive neurosurgery by means of ultrathin endoscopes. *Acta Neurochir Suppl.* 1992; 54:63-8.
18. Hoffman HJ, Harwood-Nash D, Gilday DL. Percutaneous third ventriculostomy in the management of noncommunicating hydrocephalus. *Neurosurgery.* 1980; 7(4):313-21.

19. Jimenez DF. Intracranial endoscopic neurosurgery. Illinois, USA: Publications Committee of the American Association of Neurological Surgeons; 1998.
20. Jones RFC, Stening WA, Brydon M, Paed M. Endoscopic third ventriculostomy. *Neurosurgery*. 1990; 26(1):86-92.
21. King WA, Frazee JG, De Salles AAF. Endoscopy of the central and peripheral nervous system. New York: Thieme; 1998.
22. Li KW, Nelson C, Suk I, Jallo GI. Neuroendoscopy: past, present, and future. *Neurosurg Focus*. 2005; 19(6):E1-E5.
23. Mixter WJ. Ventriculostomy and puncture of the floor of the third ventricle. *Boston Med & Surg J*. 1923; 188:277-8.
24. Oi S. History of International Federation of Neuroendoscopy. *J Hydrocephalus*. 2009; 1(1):38-9.
25. Pettorini BL, Tamburrini G. Two hundred years of endoscopic surgery: from Philipp Bozzini's cystoscope to paediatric endoscopic neurosurgery. *Childs Nerv Syst*. 2007; 23(7):723-4.
26. Pevsner J. Leonardo da Vinci's contributions to neuroscience. *Trends Neurosci*. 2002; 25(4):217-20.
27. Rhode V, Reinges MHT, Krombach GA, Gilsbach JM. The combined use of image-guided frameless stereotaxy and neuroendoscopy for the surgical management of occlusive hydrocephalus and intracranial cysts. *Br J Neurosurg*. 1998; 12(6):531-8.
28. Rieger A, Rainov NG, Sanchin L, Schöpp G, Burkert W. Ultrasound-guided endoscopic fenestration of the third ventricular floor for non-communicating hydrocephalus. *Minim Invasive Neurosurg*. 1996; 39(1):17-20.
29. Scarff JE. Endoscopic treatment of hydrocephalus. Description of a ventriculoscope and preliminary report of cases. *Arch Neurol Psychiatry*. 1935; 35:853-61.
30. Vries JK. An endoscopic technique for third ventriculostomy. *Surg Neurol*. 1978; 9(3):165-8.
31. Walker ML. History of ventriculostomy. *Neurosurg Clin N Am*. 2001; 12(1):101-10.
32. Walker ML, MacDonald J, Wright LC. The history of ventriculostomy: where do we go from here? *Pediatr Neurosurg*. 1992; 18(4):218-23.
33. Zymberg ST, Cavalheiro S. Neuroendoscopia. *Rev Neurociências*. 1996; 4(1):12-4.

AUTOR CORRESPONDENTE

Alicia Del Carmen Becerra Romero
 Av Pirapó 150 apto 201
 Porto Alegre
 CEP 90470450
 alicia21221@hotmail.com

Implementing “Free-Hand” Technique Training for Pedicle Screw Instrumentation in Neurosurgical Residency

Implementando o Treinamento da Técnica “Free-Hand” para Instrumentação com Parafusos Pediculares na Residência de Neurocirurgia

Tobias Alécio Mattei, M.D¹

Murilo Sousa de Meneses, M.D., PhD²

Jerônimo Buzetti Milano, M.D., PhD³

Ricardo Ramina, M.D., PhD⁴

Conrado Regis Borges⁵

ABSTRACT

Introduction: The anatomical studies conducted in recent decades made possible the emergence of “free-hand” technique for pedicle screw instrumentation of the thoracic-lumbar spine based solely on anatomical parameters. However, the potential risks associated with such technique revealed the immediate need to create educational models for surgical training. **Methods:** After an interdisciplinary partnership, two anatomic specimens were submitted to instrumentation of the thoracolumbar spine. In the sequence they were submitted to fine-slice CT-scan, and, finally, to the decompression of the lumbar spinal canal in order to verify the accuracy pedicle screw placement both on the anatomical and radiological level. **Results:** Overall, 28 intact vertebral bodies were instrumented (T5-S1) in two specimens (a total amount of 62 pedicle screws). Overall, there were only four critical perforations. Considering the accuracy rates for each specimen separately, the number of violations decreased from the first (32% of misplaced screws) to the second instrumented specimens (25%). A more surprising learning curve was noted when considering the lower thoracic spine separately (37,5% versus 12,5%). **Conclusions:** The authors demonstrate that incorporating the training of pedicle screw instrumentation in routine neurosurgical residency is a cost-effective educational method, which enables young neurosurgeons to practice these skills in the laboratory before proceeding to the operating room.

Keywords: pedicle screws, free-hands technique, medical residency, thoracolumbar spine, surgical arthrodesis.

RESUMO

Introdução: Os estudos anatômicos realizados nas últimas décadas possibilitaram a emergência da técnica “Free-hand” para instrumentação da coluna tóraco-lombar baseada exclusivamente em parâmetros anatômicos. Entretanto, os riscos potenciais a ela associados levaram à necessidade de criação de modelos educacionais para o treinamento cirúrgico. **Métodos:** Após parceria multidisciplinar, foi realizada a instrumentação de dois espécimes cadavéricos, os quais foram, na sequência, submetidos à Tomografia Computadorizada com cortex finos e posteriormente à decompressão do canal lombar para verificação da real posição dos parafusos pediculares tanto ao nível radiológico quanto anatômico. **Resultados:** Foram instrumentados ao total 28 níveis (T5-S1), totalizando 62 parafusos pediculares. Ao final, verificaram-se somente 4 violações críticas. O número de violações diminuiu de 32% para 25% do primeiro para o segundo espécimen. Uma curva de aprendizado mais acentuada pôde ser observada considerando-se isoladamente a coluna torácica baixa (37,5% versus 12,5%). **Conclusões:** Os autores demonstraram que a incorporação do treinamento de instrumentação da coluna tóraco-lombar com parafusos pediculares no programa de residência médica é um método educacional com uma ótima relação custo-benefício, o qual possibilita que neurocirurgiões em treinamento desenvolvam suas habilidades antes de exercê-las na prática cirúrgica.

Palavras-chave: Parafusos pediculares, coluna tóraco-lombar, residência médica, artrodesse cirúrgica.

1. Neurosurgical Department of “Instituto de Neurologia de Curitiba” - Brazil.

2. Neurosurgery Department of “Instituto de Neurologia de Curitiba” - Brazil. Professor of Neuroanatomy of “Universidade Federal do Paraná - UFPR”

3. Spine Surgeon of Neurosurgery Department of “Instituto de Neurologia de Curitiba” - Brazil.

4. Chief of Neurosurgery Department of “Instituto de Neurologia de Curitiba” - Brazil.

5. Medical Student, “Universidade Federal do Paraná”. Scientific Surgical Fellow of “Instituto de Neurologia de Curitiba”

INTRODUCTION

The use of pedicle screw instrumentation in the spine has evolved over the last two decades¹⁸. Although the use of pedicle screws have been initiated in the lumbar spine³, as surgeons have become more comfortable with the complex anatomy required for accurate screw placement, the use of pedicle instrumentation has evolved to include their use in the thoracolumbar to a varied range of spinal pathologies, such as traumatic, degenerative, oncologic, as well as deformity correction.^{2, 8, 12, 13, 14}

During the last years, several anatomic studies have been performed in order to detail the complex morphometry and three-dimensional anatomy of thoracolumbar pedicles.^{4, 6, 7}

Besides, the already known improvement in accuracy of pedicle screw placement through “Free-hand” technique with training¹ has created the necessity of proper anatomic models for surgical practice, as well as objective forms of assessment of the accuracy of the final obtained results. The creation of such simulative scenarios for surgical practicing are crucially important, and the implementation of this training on neurosurgical residency requires multidisciplinary partnerships among educators, anatomy and radiology departments, as well as technical support from spine surgery companies.

MATERIAL AND METHODS

After an interdisciplinary partnership between “Instituto de Neurologia de Curitiba” (INC Neurosurgical Residency Program), the Anatomy Department of “Universidade Federal do Paraná” Medical School and the Radiology Department of “Centro de Diagnóstico por Imagens” – CETAC, a pilot study was conducted in order to test the feasibility of a Training Model of “Free-hand” Thoracolumbar Pedicle Screw Placement. Before the laboratory training an introductory teaching session about the technical material (Click X), as well as the proper technique for its correct use was provided by Synthes – Spine surgery. After that, the placement of pedicle screws was practiced in an artificial bone model of the thoracolumbar spine (Fig. 1). Following that, two 70-year-old formalin-fixed cadaveric specimens, provided by the Anatomy Department, were prepared for the beginning of the surgical training. After a dorsal midline incision and dissection, the anatomic structures of the thoracolumbar spine were identified. (Fig. 2) At this time, the neurosurgical resident, inexperienced in pedicle screw placement, performed instrumentation of the thoracolumbar spines (from T5 to sacrum) bilaterally according to surface landmarks

reported in the literature. Internal pedicle palpations by ball tip and gearshift probe, as well as tapping were utilized in order to verify the presence of possible pedicle violations. Based on the perception of the pedicle’s integrity and size, the subjective safety of screw placement was evaluated and recorded in the respective specimen’s chart for each correspondent level. Instrumentation began at the S1 vertebral body, and sequentially advanced to more cephalad levels. Once the pedicle screw placement was finished, the resident performed the connection of the whole system (rods, 3D heads and locking caps) (Fig. 3)



Figure 1. The placement of pedicle screws as well as the technique for perforation, screw progression and rods connections were performed in an artificial bone model of the spine before laboratory training and after an introductory teaching session.

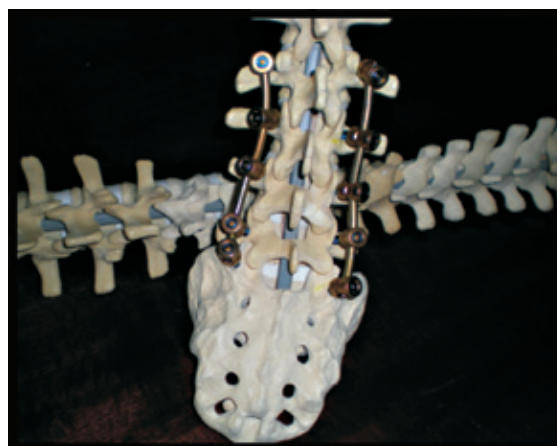


Figure 2. Photographs of the two specimens after posterior midline incision, dissection of the paravertebral musculature and exposition of the posterior bony landmarks.

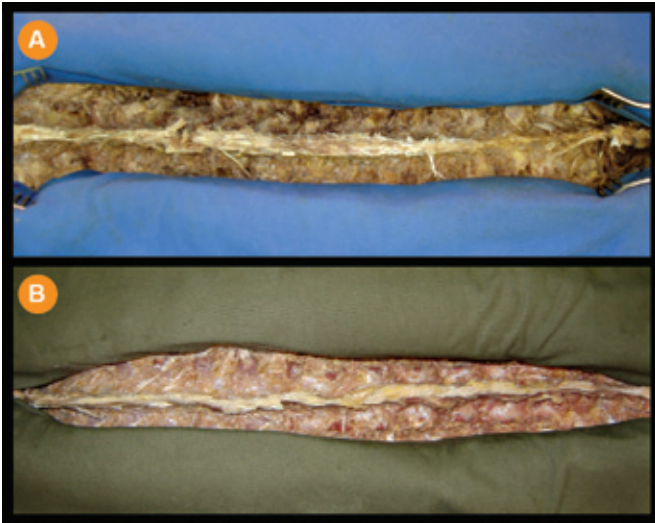

Figure 3: Photographs after placement of the pedicular screws, rods, 3D heads and final locking-caps.

The accuracy of the gearshift probe and tap, screw placement, as well as perceived pedicle wall violations, were further critically analyzed. For this purpose, the anatomic specimens were submitted to fine-slice computed tomography in order to evaluate the positioning of the screws inside the pedicles as well as its relation to adjacent anatomic structures, such as vertebral bodies, nerve root and vascular structures. Pedicle violations were classified in medial, lateral, inferior, superior or anterior. In the case of pedicle violation, the presence or absence of contact with critical structures (such as emerging nerve roots, aorta, and esophagus) were also documented. Screws that violated the pedicular cortex were then graded with respect to degree of cortical perforation and angle of trajectory, by means of a grading system recently proposed in the literature. (Fig. 4)

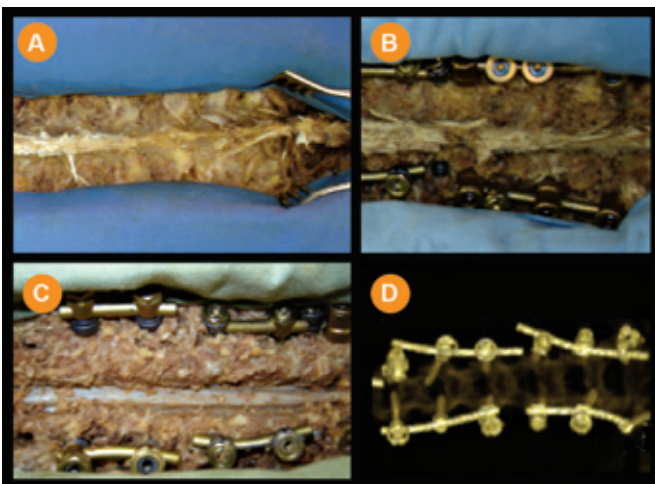


Figure 4: Axial fine-slice CT-scan illustrating the proposed Classification of Pedicle Screw Violations:

- A:** Grade I: these are not true violations once the screw replaces the pedicular cortex without extending beyond it.
- B:** Grade II: the pedicle screw extends less than 2mm beyond the pedicle cortex
- C:** Grade III: the pedicle screw extends more than 2 mm outside of the cortical margin.
- D:** False Grade III violations: Intentional lateral violation of the pedicle in the thoracic spine, with the screw entering through the costovertebral joint (a standard maneuver for thoracic screw placement in the presence of pedicles of small diameters).
- E:** True Grade III lateral violations.
- F:** Illustration of a pedicle screw considered to be in the ideal position.

Finally, the anatomic specimens were submitted to thoracolumbar decompression of spinal canal, with exposition of adjacent emergent nerve roots, in order to verify the same aforementioned factors not only at the radiologic, but also at the anatomic level. (Fig. 5) The presence or absence of dural/root sleeve lesion was also recorded in those cases of pedicle violation.

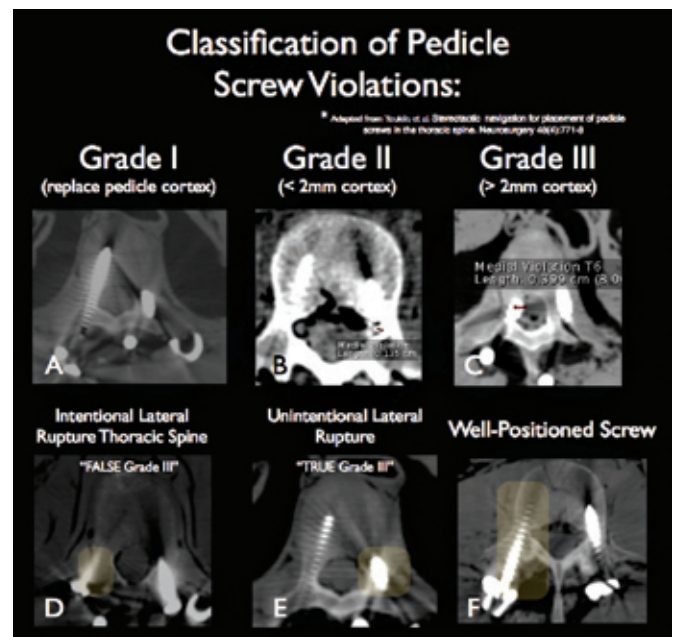


Figure 5. Photograph after decompression of the thoracolumbar spinal canal with exposition of adjacent emergent nerve roots, which enabled to verify possible violations of the pedicle screws as well as its relations with adjacent structures and emergent spinal roots.

During each step of the procedures an extensive photographic documentation was performed. The results of both anatomic dissection and imaging scans were compared with personal charts and the current medical literature. Conclusions regarding the learning curve and factors which were perceived to influence accuracy improvement, as well as practical recommendations, were delineated.

RESULTS

Overall, 28 intact vertebral bodies were instrumented (T5-S1) in two specimens. A total amount of 62 pedicle screws were placed. This sum results from the fact that the levels L3-L5 in one specimen received two screws in each pedicle. In this specimen, at the time of first screw placement, both palpation and tapping failed to demonstrate pedicle integrity in several directions, not being, according to the resident, to ascertain that the screws were within the pedicle. The presence of diffuse arthrosis with fusion of “pars articularis” from several levels, forming a unique bone plaque (Fig. 6a), also made the identification of surface landmarks more difficult. For documentation of the initial screws real positions (Fig. 6b), the resident was oriented to leave them in their first places and a new trial was attempted with performance of new perforations sites, followed by palpation with ball tip probe and tapping. After ascertaining the integrity of the pedicles, the placement of the definitive pedicle screws was performed.

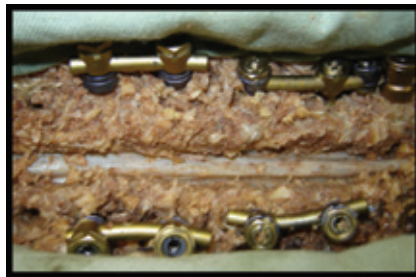

Figure 6. A) It is visible that the confluence of “pars articularis” from several levels forms a unique bone plaque (highlighted in blue) which made the identification of surface bony landmarks difficult at the first attempt in this specimen. Because of that, it was made another trial on these levels; B) 3D reconstruction demonstrating double screws in L3, L4 and L5

There were 47 of the 62 screws placed correctly. (Fig. 11) (an overall error rate of 29%). Excluding Grade I pedicle screws (not considered in the literature to be true violations), the overall error rate decreased to 22,5%. From the 14 true violations, 14% were grade II, 14% were anterior non-critical and 71% were grade III violations.

A detailed description of the pedicle violations in each specimen (CT-three dimensional reconstruction for each specimen) is shown in fig. 7. Overall, there were only four critical perforations having important contact with vital structures (1 anterior perforation at the S1 level touching the posterior wall of the bowel, 2 medial perforations at T6 and T7 levels touching the dural sac and 1 anterior perforation at T5 in which the screw touched the posterior wall of aorta. (Fig. 9) Interestingly three from the 4 mentioned perforations (75%) occurred during pedicle screw placement in the first specimen.

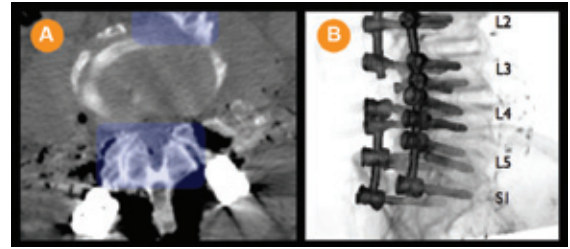


Figure 7. A detailed description of pedicle violations in each specimen is provided. The images are three-dimensional CT reconstruction of the pedicle screws in each specimen. Successful perforations are assigned in green and in the case of violations, their directions are classified in superior (SUP), inferior (INF), medial (MED), lateral (LAT) or anterior (ANT).

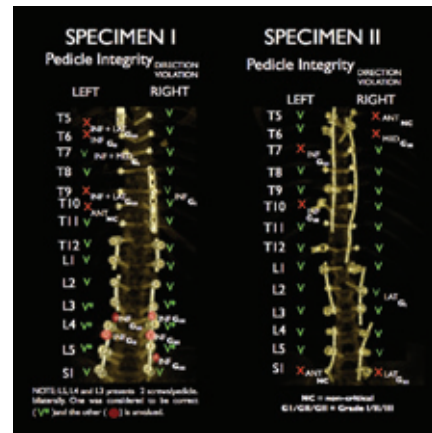


Figure 8. CT scan axial slices of the only 4 critical perforations occurred in the series: A) Critical medial violations at T6; B) Critical anterior violation in T5; C) Critical lateral violation at T7 . D) Critical anterior violation in the lumbosacral region.

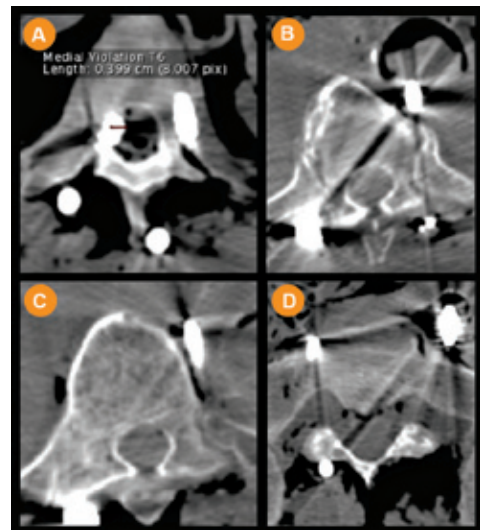

Figure 9. Detailed overview of the number of violations versus their respective spinal levels.

Number of Violations Versus Spinal Level A detailed overview about the number of violations versus spinal levels is presented (Fig. 9).

1) Middle Thoracic Spine (T5-T8)

From the 18 violations, 6 (33%) occurred in the middle thoracic spine. They were commonly complex violations (involving more than 1 direction of the pedicle), a fact already well documented both in anatomic and surgical literature and which is attributed to the small diameter of the pedicles at these levels. These violations more commonly involved rupture in the inferior direction (4 cases – 60%), lateral direction (2 cases - 20%) and medial direction (2 cases - 20%). Anterior violation occurred in only one case (16%).

In relation to the degree of violation, 50% of them (3 cases) were grade III, 16% (1 case) were grade II, 16% (1 case) were grade I and 16% (1 case) were non-critical anterior violations.

2) Lower Thoracic Spine (T9-T12)

From the 18 violations, 4 (22%) occurred in the lower thoracic spine. Complex violations were less common at this level (accounting for only 25% of all the violations at this level) when compared with the middle thoracic spine (in which 60% of the violations involved more than one direction). These violations involved inferior direction in 3 cases (75%) and lateral and anterior direction in 1 case each (25%). One example of violation involving inferior direction is shown by Figure 12. In relation to the degree of violation, 50% of them (2 cases) were grade III, 25% (1 case) were grade I, and 25% (1 case) were non-critical anterior violations.

3) Upper Lumbar Spine (L1-L3)

The upper lumbar spine was the spine segment least involved in pedicle violations. From the 18 pedicle violations, only 3 (16%) occurred in this region. They were all simple violations (involving only one direction – 1 in the lateral direction (33%) and two in the inferior direction (66%).

In relation to the degree of violation, 66% of them (2 cases) were grade III and 34% (1 case) were grade I. There was no Grade II or anterior violations at this level.

4) Lower Lumbar Spine (L4-S1)

The lower lumbar spine was one of the spinal level most involved in pedicle violations (5 cases - 29% of all violations), along with the middle thoracic spine (6 cases – 35% of all violations). Violations in the lower lumbar spine, similarly to the upper lumbar spine were all simple (involving only one direction). This fact is attributed to the large size of pedicle diameter of the lumbar spine. These violations occurred most commonly in the inferior direction (3 cases – 71% of the cases), followed by the anterior and lateral (each one with 1 case or 14%). In relation to the degree of violation, 60% of them (3 cases) were grade III, 20% (1 case) were grade I, and 20% (1 case) were non-critical anterior violations.

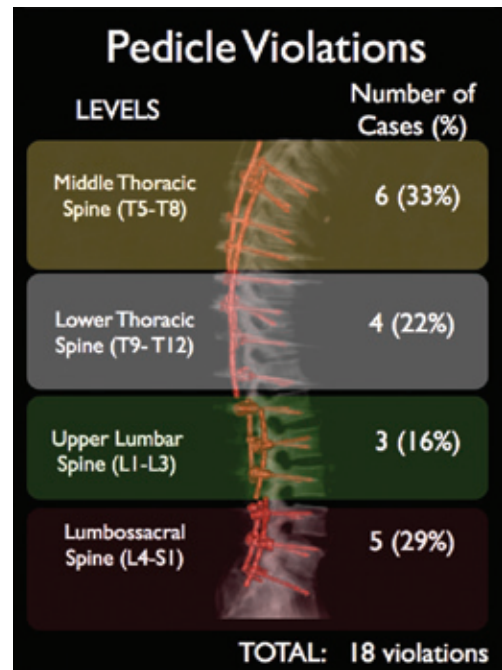


Figure 10. A) Dissection photograph demonstrating the correct positioning of screw completely within the pedicle, superolaterally to the emergent spinal root; B) Entry points for pedicle screw placement in lumbosacral spine; C) Three-dimensional bone CT-scan reconstruction demonstrating the correct positioning of the pedicle screws in the lumbar spine; D) Superficial landmarks for placement of pedicular screw through the “Free-Hand” Technique in the thoracic spine.

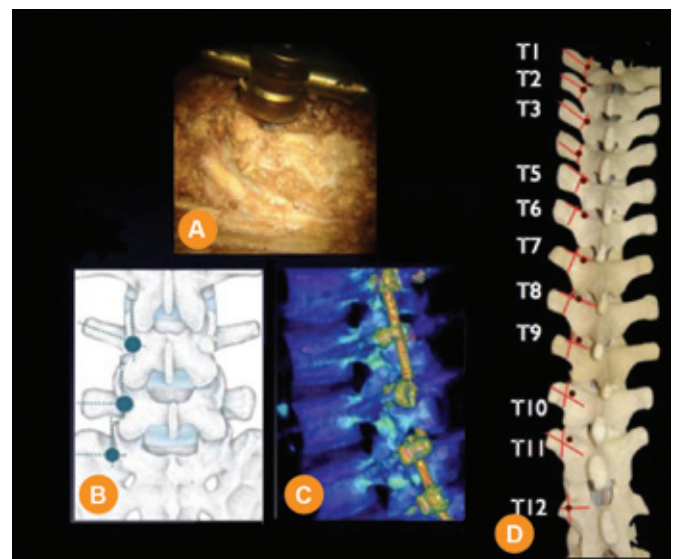


Figure 11. The image demonstrates the inferior direction of the left T10 pedicle screw by: A) Lateral X-ray; B) CT coronal section; C) 3-D reconstruction D) Anatomic microscopic vision demonstrating contact but no apparent injury of the emergent root at this level.

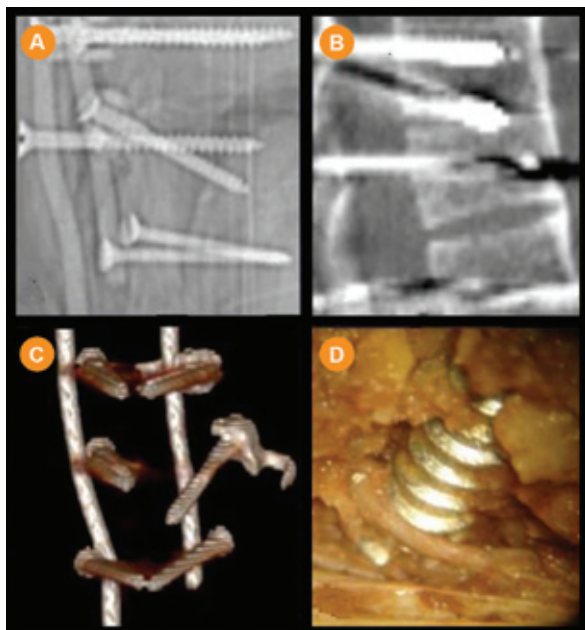


Figure 12. The image demonstrates the inferior direction of the left T10 pedicle screw by: A) Lateral X-ray; B) CT coronal section; C) 3-D reconstruction D) Anatomic microscopic vision demonstrating contact but no apparent injury of the emergent root at this level.

!DISCUSSION

PEDICLE VIOLATIONS

Pedicle screw placement in the thoracic spine presents a unique challenge. Unlike the lumbar pedicle, there is little room for error in the small and three-dimensionally complex thoracic pedicles. Medial errors are less forgiving in the thoracic spine because there is less mobility of the spinal cord at this level in comparison to the nerve roots in the cauda equina. Lateral perforations of the pedicular cortex are potential threats to the pleural cavity, great vessels and esophagus, mainly in upper and middle thoracic levels. In our series, there was only one critical anterior violation in the thoracic spine, in which the pedicle screw contacted the posterior wall of the aorta. (Fig. 8b)

The panorama radically changes when moving caudally from the thoracic to the thoracolumbar junction and lumbosacral spine. In a series which evaluated the rates of medial violation of the screws in the thoracolumbar transition, only patients with violations of more than 6mm presented neurological deficits, suggesting that, between T10 and L4 exist a “safety zone” which tolerates medial violations up to 4mm. This is attributed to the larger diameter of the pedicle at this region as well as larger diameter of the spinal canal⁹. In our study, there were

no medial violations in this region. As already mentioned, the incidence of pedicle violation reported in the literature seems to correlate inversely with the size of the pedicle⁵. In morphometric studies, the transverse diameter of the pedicle diminishes from T1 in caudal direction, presenting the lower value at in the middle thoracic region (T6 and T7). This was exactly the region with the highest number of pedicle violations in our study. From T8 to L5 the pedicle diameter grows progressively and the rates of pedicle violation diminishes accordingly.^{6,7}

Anterior violations in the lumbar spine are much less dangerous since abdominal viscerae are usually not fixed to the anterior longitudinal ligament, except in lumbosacral transition. In our series there was only one critical anterior violation in the lumbosacral region – in such case the pedicle screw touched the posterior wall of the rectum, without perforating it. (Fig. 8c).

SURGICAL TRAINING

It is known that good laboratory simulations should not only allow the resident to practice specific tasks, but also involve a degree of decision-making. In fact, a competency-based program, which engages the learner in an environment resembling the eventual clinical situation, is becoming a recognized standard of education in several surgical specialties.^{10, 15} The ability to accurately detect, through pedicle probing, the presence of a pedicle violation and its exact direction is known to be a learned skill, which improves with repetition and experience.^{15,1}

Worthy of remark is the fact that, in our series 61% (11 of 18) of the overall violations occurred in the first specimen and that the number of true violations (grade II and III) decreased significantly (50% from the first to the second specimen) suggesting a learning curve with fast improvement in accuracy rates even when comparing only two specimens.

When considering the accuracy rates for each specimen separately, the number of violations decreased from the first (11/34 – 32% of misplaced screws) to the second instrumented specimens (7/28 – 25% of misplaced screws). A more surprising learning curve was noted when considering the lower thoracic spine separately - 37,5% of misplaced screws in the first patient versus 12,5% in the second patient. Moreover, when considering the lumbosacral spine alone, not only the number of violations decreased from the first specimen (overall error rate of 50% - 5/10) to the second specimen (overall error rate of 33%) but also the rates of critical violations (grade II and III) decreased considerably (50% of the violations in the first specimen were critical in comparison to only 16% in the second). In fact, the only critical violation in the lumbar spine in the second patient occurred in the lateral direction, which, in a real scenario, would not lead to any further consequence in terms of morbidity.

LEARNING POINTS:

Some useful points learned during the critical self-evaluation process involved in the surgical training, and which may help novice training surgeons to maximize their improvement along the learning curve, are highlighted in the sequence:

1) Using repetitive pedicle tactile feedback and pedicle probing seemed to be quicker and more accurate than perforating the full-length of the pedicle in one unique step using known angles published in the literature.

2) The contralateral screw was much easier to place because of the already positioned screw from the opposite side, which visually oriented the correct entry-point and direction angle.

3) Although the placement in thoracic spine seems to be more dangerous due to proximity of vital structures, the more constant angles and parameters from adjacent levels seems somehow to facilitate their placement. However, due to the low transverse diameter of the pedicle, there must be a high suspicion of pedicle violation, and any doubt about the integrity of the pedicle shall be seriously considered. In such cases, even a partial facet joint resection for internal palpation of the medial limits of the pedicle is an acceptable maneuver.

4) In our study, S1 pedicle screw placement was, in the two specimens, the most difficult and challenging level due to inclination of pedicle screw. It is notorious the underestimation by novice surgeons of both the caudal angle of the sacrum in relation to L5 and the medial inclination of the pedicle. The most common tendency is to place screws straightforward and upward, incurring in high rates of lateral, anterior and superior cortical rupture. Medial and inferior ruptures at this level are almost inexistent due to the aforementioned factors.

5) The effect of formalin on bone makes the differentiation between the cortical dense bone and medullary soft bone less perceptible. Probably due to this fact, anterior violations of vertebral body were a common error in the study, with rates higher than those reported in the literature dealing with “real-life surgical scenario” as well as “fresh-frozen anatomic models”. Therefore, it is recommended that experienced surgeons who intend to train with formalin-fixed models, must have a fine sensibility in order to detect minor anterior ruptures which would be easily detectable in “real-life” scenario.

6) In the cases of significant arthrosis and facet hypertrophy (such as observed in the specimen 1 of our study), we have learned that the most reliable bony structure, mainly for novice surgeons, is the transverse process of the inferior vertebrae. The authors emphasize, therefore, the importance of care in initial dissection, in order to not injury or break this structure.

7) Finally, in those more difficult levels, in which the surgeon does not feel comfortable for pedicle placement, first decompressing the spinal canal (as indicated in most pathological cases in which arthrodesis is indicated), and posterior pedicle screw insertion under direct vision seems to be a rational and recommended alternative.

CONCLUSIONS

Novice resident surgeons placing thoracolumbar pedicle screws in cadavers are able to significantly improve their accuracy levels after training, even with a small number of specimens. The success and failures seems to be progressively incorporated in personal practice both in the form of consolidation of theoretical knowledge about surface landmarks and correct entry points for each level of the spine and in self-confidence during screw placement. The ability to early recognize pedicle violations and its exact direction and to perform a second new perforation site also seems to be an ability which is progressively acquired with experience.

We have also shown that incorporating anatomic training of pedicle screw instrumentation in routine neurosurgical residency is a cost-effective and valuable method of education, which enables young neurosurgeons to practice these skills in the laboratory before proceeding to the operating room.

The further performance of spinal canal decompression of the instrumented level and anatomic inspection of each spinal emergent root also seems to be an immeasurably valuable tool in the critical self-evaluation process. Supervision from experienced spinal surgeons, during critical steps of the laboratory training, whenever possible, is also recommended in order to correct initial mistakes in the pedicle screw placement technique.

Finally, multidisciplinary partnerships among those responsible for neurosurgical residency education, anatomy and radiology department, as well as support from companies responsible for spinal surgery are critical steps in order to implement such training programs in routine neurosurgical residency.

We hope that sharing our successful experience, as well as the pitfalls and lessons acquired with this initial experience, may encourage and stimulate other neurosurgical services to implement in their neurosurgical residence programs, this low-cost, widely-available and highly-effective model of spine surgery surgical training of “Free-hand” pedicle screw placement.

REFERENCES

1. ADDIN EN, REFLIST Bergeson RK, Schwend RM, DeLucia T, Silva SR, Smith JE, Avilucea FR. How accurately do novice surgeons place thoracic pedicle screws with the free hand technique? *Spine*. 2008, 33(15):E501-7.
2. Boachie-Adjei O, Girardi FP, Bansal M, Rawlins BA. Safety and efficacy of pedicle screw placement for adult spinal deformity with a pedicle-probing conventional anatomic technique. *J Spinal Disord*. 2000, 13:496-500.
3. Castro WH, Halm H, Jerosch J, Malms J, Steinbeck J, Blasius S. Accuracy of pedicle screw placement in lumbar vertebrae. *Spine*, 1996, 21(11):1320-4.
4. Cinotti G, Gumina S., Ripani M, Postacchini F. Pedicle instrumentation in the thoracic spine. A morphometric and cadaveric study for placement of screws. *Spine*, 1999. 24(2):114-9.
5. De Marco FA, Risso-Neto MI., Cavali PTM, Sussi MA, Pasqualini W, Landim E, et al. Placement analysis of thoracic and lumbar pedicle screws inserted under anatomic and radioscopic parameters COLUNA/COLUMNNA, 2008. 7(1):1-7.
6. Delfino HLA, Mauad Filho J. Estudo morfométrico do pedículo das vértebras torácicas e lombares. *Rev Bras Ortop.*, 1999. 34(2):97-108.
7. Ebraheim NA, Jabaly G., Xu R, Yeasting RA. Anatomic relations of the thoracic pedicle to the adjacent neural structures. *Spine*, 1997. 22:1553-7.
8. Fernández-Fairen M, Sala P, Ramírez H, Gil J. A prospective randomized study of unilateral versus bilateral instrumented posterolateral lumbar fusion in degenerative spondylolisthesis. *Spine*, 2007. 32(4):395-401.
9. Gertzbein SD, Robbins SE. Accuracy of pedicular screw placement in vivo. *Spine*, 1990. 15: 11-4.
10. Grantcharov TP, Reznick RK. Training tomorrow's surgeons: what are we looking for and how can we achieve it? *ANZ J Surg*, 2009. 79(3):104-7.
11. Lehman RA, Potter BK., Kuklo TR, Chang AS, Polly DW, Shawen SB, et al. Probing for thoracic pedicle screw tract violation(s): is it valid? *J Spinal Disord Tech*, 2004. 7(4):277-83.
12. Liljenqvist UR, Halm HF, Link TM. Pedicle screw instrumentation of the thoracic spine in idiopathic scoliosis. *Spine*, 1997. 55:521-7.
13. Lü FX, Huang Y., Zhang Q, Shi FL, Zhao DS, Hu Q. Pedicle screw fixation against burst fracture of thoracolumbar vertebrae. *Chin J Traumatol*, 2007. 10:349-52.
14. Mazel C, Hoffmann E, Antonietti P, Grunenwald D, Henry M, Williams J. Posterior cervicothoracic instrumentation in spine tumors. *Spine*, 2004. 29(11):1246-53.
15. Michelson, JD.. Simulation in orthopaedic education: an overview of theory and practice. *J Bone Joint Surg*, 2006. 88:1405-11.
16. Mulholland, RC. Pedicle screw fixation in the spine. *J Bone Joint Surg Br*, 1994 76-B (4): 517-8
17. Roy-Camille R, Saillant G, Mazel C. Plating of thoracic, thoracolumbar, and lumbar injuries with pedicle screw plates. *Orthop Clin North Am*, 1996. 17:147-59.
18. Youkilis AS, Quint DJ., McGillicuddy JE, Papadopoulos SM. Stereotactic navigation for placement of pedicle screws in the thoracic spine. *Neurosurgery*, 2001. 48(4):771-8.

CORRESPONDING AUTHOR

Dr. Tobias Alécio Mattei
 Department of Neurosurgery - "Instituto de Neurologia de Curitiba"
 email: tobiasmattei@yahoo.com
 Address:
 Rua Buenos Aires 630 ap. 502
 CEP 80250-070 Curitiba - Brazil

Disclosure:
The authors declare that there is no personal financial or institutional interest in any of the materials or devices described in this article and that they did not receive any financial support for this experimental research.

Acknowledgments:
The authors manifest special gratitude to: - "Synthes®", that provided the technical support and the material for the anatomic dissections which helped in illustrating this article.

- "Centro de Diagnóstico por Imagens"-CETAC/INC, Curitiba/Brazil, which freely allowed the performance of CT scans in the anatomic specimens of our pilot study of "free-hand" thoracolumbar pedicle screw placement.

- Anatomy Department of "Universidade Federal do Paraná"/Brazil, which, as part of a scientific research project, provided the cadaveric specimens for our pilot study.

- Ms. Marisa Avelar de Moraes for the English style and grammatical review.

O papel da abordagem endoscópica trans-esfenoidal estendida no manejo dos meningiomas do tubérculo da sela - Existe alguma indicação?

The role of the extended transsphenoidal endoscopic approach in tuberculum sellae meningiomas management. Is there any indication?

Gustavo Rassier Isolan^{1,3}
 Ápio Cláudio Martins Antunes^{1,3}
 Otávio Piltcher²
 Paulo Henrique Pires de Aguiar³
 Rogério Aires³
 Rafael Sodré⁴
 Sarita Turchetti⁴
 Juliana Arai⁴
 Caio Meister⁴
 Maira Gallucci⁴

RESUMO

A abordagem endonasal endoscópica é um novo armamentarium cirúrgico no tratamento das patologias da base do crânio. A abordagem endoscópica trans-esfenoidal estendida para a fossa anterior da base do crânio é uma de suas variações. Meningiomas do tubérculo da sela são lesões únicas que correspondem a 5 a 10% de todos os meningiomas intracranianos. Eles caracterizam-se por deterioração visual precoce. O melhor manejo destes tumores é a ressecção cirúrgica radical, que é realizada historicamente mediante craniotomia. Para pequenos meningiomas do tubérculo selar situados na linha média a abordagem a abordagem endoscópica trans-esfenoidal estendida pode ser indicada. Durante período de 30 meses, 10 meningiomas do tubérculo da sela foram operados por craniotomia fronto-orbital (7 casos) ou pterional (2 casos) unilateral e um paciente por abordagem trans-esfenoidal endoscópica. Nós apresentamos este último caso e discutimos as nuances técnicas bem como os fatores envolvidos na seleção da melhor abordagem.

Palavras-chave: abordagem trans-esfenoidal estendida, endoscopia, base crânio, meningioma.

ABSTRACT

Endoscopic endonasal approach is a new surgical armamentarium to treat skull base pathologies. The extended transsphenoidal endoscopic approach to the anterior cranial base is one of its variations. Tuberculum sellar meningiomas are unique lesions corresponding to 5 to 10% of all intracranial meningiomas. They are characterized to cause precocious visual deterioration. The best management of these tumors is surgical radical resection, which is achieved historically by craniotomy. For small, midline sitting tuberculum sellae meningiomas, extended transsphenoidal endoscopic approach is a feasible approach. Over a 30 months period 10 tuberculum sellae meningioma were operated through a fronto-orbital unilateral (7 cases) or pterional (2 cases) craniotomy and one through endoscopic endonasal approach. We present this last case and discuss its technical nuances as well as the factors involved in selecting the approach.

Keywords: extended transsphenoidal approach, endoscopy, skull base, meningioma.

1. Hospital de Clínicas de Porto Alegre (HCPA) – Departamento de Neurologia (Unidade de Neurocirurgia).
2. Hospital de Clínicas de Porto Alegre – Departamento de Otorrinolaringologia
3. Pós-graduação em Cirurgia: Ciências Cirúrgicas – Hospital de Clínicas de Porto Alegre, Universidade Federal do Rio Grande do Sul.
4. Acadêmicos de Medicina

INTRODUÇÃO

A abordagem endoscópica endonasal trans-esfenoidal estendida possibilita a exposição da base do crânio desde a fossa anterior, logo atrás da parede posterior do seio frontal, até a junção crânio-cervical, por uma avenida inferior, não havendo necessidade de craniotomia^{1,6,7,12,16}. Outras vantagens deste tipo de abordagem são o menor risco de causar lesões na anatomia da cavidade nasal, melhor resultado cosmético e melhor visualização das estruturas anatômicas quando comparadas com a abordagem trans-esfenoidal convencional.

Meningeomas do tubérculo selar correspondem a 5 a 10% dos meningeomas intracranianos^{2,3} e têm como característica clínica principal a perda visual progressiva e assimétrica^{8,9,11-15,17}. O tratamento ideal destes tumores é a ressecção cirúrgica total, o que geralmente causa uma melhora visual dramática, principalmente quando a deterioração visual encontra-se presente a menos de um ano^{3,4, 8,9,11-15,17}. Dentre as várias avenidas cirúrgicas utilizadas na remoção destes tumores, com suas vantagens e desvantagens inerentes, a abordagem endoscópica trans-esfenoidal estendida, após o desenvolvimento do retalho pediculado de mucosa do septo nasal para reconstruir a base do crânio, pode ser uma via segura e eficaz na remoção de meningeomas do tubérculo selar de pequeno volume e situados na linha média^{1,6,7,12,16}.

Nossa proposta neste estudo é apresentar os passos da técnica cirúrgica da abordagem endoscópica trans-esfenoidal estendida para a região da fossa anterior da base do crânio e discutir os fatores envolvidos na decisão da melhor abordagem no manejo dos meningeomas do tubérculo da sela.

MATERIAL E MÉTODOS

De uma série inicial de 12 pacientes com meningeomas do tubérculo da sela avaliados entre janeiro de 2007 e setembro de 2009, sendo dez destes submetidos à ressecção cirúrgica. Em dois foi contra-indicada a cirurgia devido à elevada idade e alto risco cirúrgico e por serem achados casuais, com campimetria normal, sendo proposto seguimento com campimetria e RM seriadas. Em um dos casos foi utilizada a abordagem endoscópica trans-esfenoidal estendida por ser um tumor de pequeno volume e localizado na linha média. Os demais tumores foram abordados todos com craniotomia cranio-orbital direita (7 casos – cirurgião principal – autor GRI) ou pterional (2 casos – cirurgião principal - autor ACMA)

A figura 1 ilustra a anatomia da região do tubérculo da sela e a figura 2 ilustra um caso de meningeoma ressecado por abordagem fronto-orbital direita.

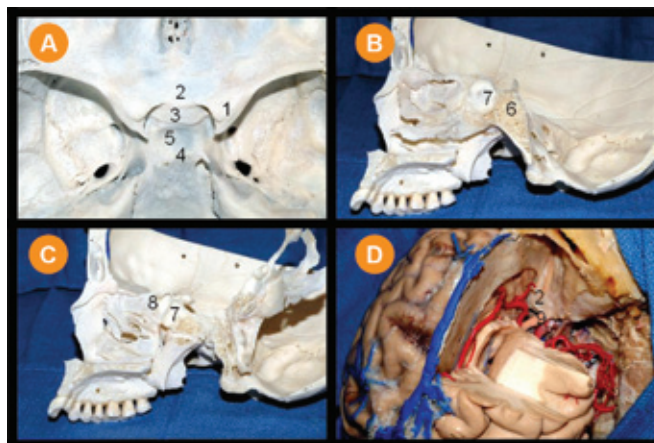


Figura 1. Aspectos anatômicos da região do tubérculo selar. A, B e C evidenciam as relações ósseas. D evidencia as relações com as estruturas neurovasculares. 1. processo clinóide anterior, 2. jugo esfenoidal, 3. sulco quiasmático, 4. dorso da sela, 5. assoalho da sela, 6. clivo, 7. seio esfenoidal, 8. seio etmoidal, 9. Nervo óptico direito.

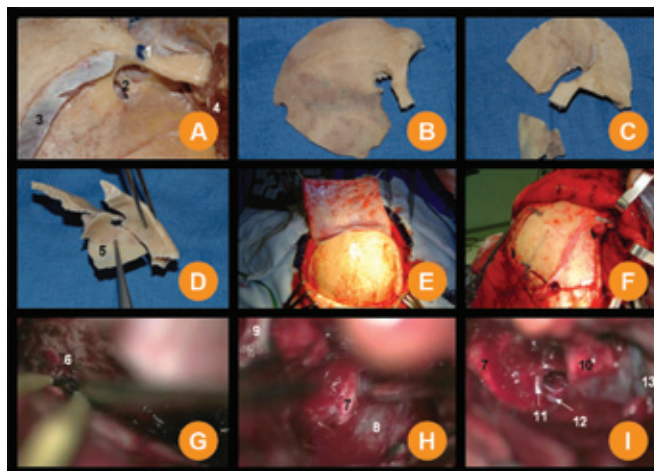


Figura 2. Aspectos cirúrgicos da abordagem crânio-orbital para ressecção de meningeomas do tubérculo selar. A-D. anatomia cirúrgica da abordagem, observando-se o teto da órbita como peça óssea separada para posterior reconstrução. E. retalho pediculado de gálea, F. Craniossíntese com miniplacas. G-I. Achados intra-operatórios. G. Coagulação do suprimento sanguíneo do tumor na base do crânio, oriundo geralmente das artérias etmoidais. H. Um dos aspectos mais relevantes é a identificação de ambos os nervos ópticos e inspeção dos canais ópticos a procura de tumor (temos explorado os canais ópticos através da drillagem de seu teto na maioria dos casos). O nervo olfatório é preservado durante todo o procedimento. A colocação de cola biológica sobre o bulbo olfatório após o nervo ser separado do sulco colateral é um procedimento que protege o nervo durante manobras cirúrgicas, evitando sua avulsão ao nível da lâmina cribiforme. I. Aspecto cirúrgico após ressecção tumoral, onde se observam os dois nervos ópticos, a haste pituitária e os ramos circunferenciais oriundos da artéria basilar. 1. sutura fronto-zigomática, 2. teto da órbita, 3. músculo temporal, 4. músculo temporal refletido inferiormente, 5. parede superior e lateral da órbita, 6. base anterior do crânio, 7. nervo óptico esquerdo, 8. meningeoma, 9. nervo olfatório, 10. nervo óptico direito, 11. haste hipofisária, 12. artérias circunferenciais na fossa posterior após abertura da membrana de liliquist, 13. veia silviana superficial.

CASO ILUSTRATIVO

Paciente feminina de 42 anos com quadro compatível com cefaléia tensional foi submetida à tomografia computadorizada (TC), que evidenciou lesão expansiva na topografia do tubérculo selar compatível com meningioma. Não havia hiperostose óssea da base anterior do crânio. O exame neurológico era normal, bem com a campimetria e a avaliação endocrinológica. Ressonância magnética de crânio evidenciou lesão hipointensa em T1 e isointensa em T2 com realce homogêneo após administração de gadolínio. A lesão tinha base ampla na topografia do tubérculo selar, sendo aventada a hipótese diagnóstica de meningioma. Dado o pequeno volume tumoral, a normalidade do exame neurológico e oftalmológico, foi proposto à paciente a abordagem endoscópica trans-esfenoidal extendida. Tomografia dos seios da face foi realizada após decisão por tratamento cirúrgico.

A cirurgia foi realizada com anestesia geral com intubação orotraqueal e o paciente em decúbito dorsal. A cabeça foi levemente estendida. Não foi usado fixador de crânio. Endoscópio reto de zero grau com 4 mm de diâmetro e 18 cm de comprimento foi utilizado durante todo o procedimento. O septo nasal foi infiltrado com solução anestésica com vasoconstritor. Em ambas as narinas as conchas nasal média e superior foram lateralizadas. A seguir procedeu-se a dissecação da mucosa do septo nasal para se obter um retalho de mucosa vascularizada e com base pediculada. A parede posterior do septo nasal foi ressecada. O seio esfenoidal foi adentrado através dos dois óstios esfenoidais localizados em sua parede anterior. Após remoção ampla da parede anterior, as estruturas anatômicas principais foram visualizadas, tais como o assoalho da sela, o clivus, as proeminências da artéria carótida interna e de ambos os nervos ópticos, o recesso óptico-carotídeo e o planum esfenoidal. A parede posterior do seio esfenoidal ao nível do assoalho da sela foi removida. A remoção anterior a este reparo anatômico evidenciou o seio intercavernoso, que foi coagulado e seccionado. Com pinça do tipo Kerrison de 2 mm, a porção óssea da base do crânio foi ressecada, sendo a dura-máter aberta a este nível e o tumor ressecado. Após ressecção tumoral, pode-se observar o quiasma óptico e artérias adjacentes. O defeito na base do crânio foi fechado com o retalho pediculado de septo nasal e cola biológica. A paciente recebeu alta em dois dias após realizar TC de controle nas primeira 24 horas, que não evidenciou qualquer complicação. A histopatologia evidenciou meningioma. A RM três meses após a cirurgia evidenciou ressecção tumoral completa (Figuras 3 e 4).

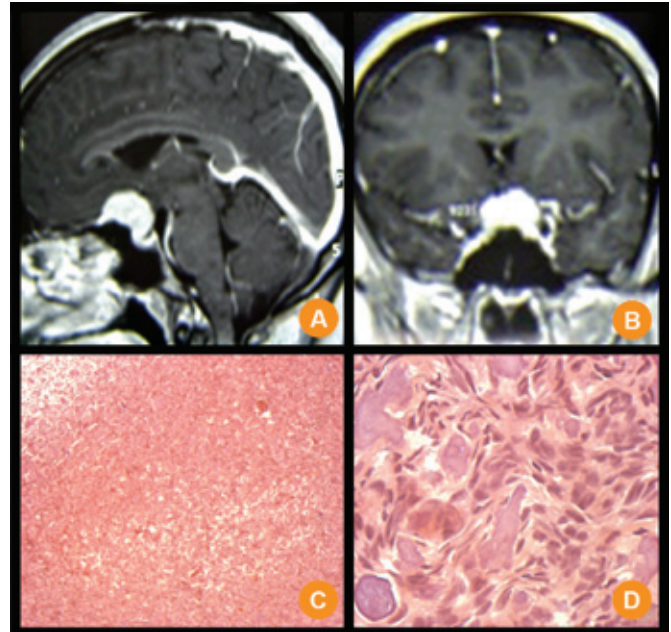


Figura 3. A e B. RM (cortes sagital e coronal em T1 com gadolínio): tumor extra-axial com impregnação homogênea pelo contraste no tubérculo da sela. C e D. Exame anátomo-patológico (H/E). C – aumento de 40X e D – aumento de 200X) evidenciando meningioma psammatoso.

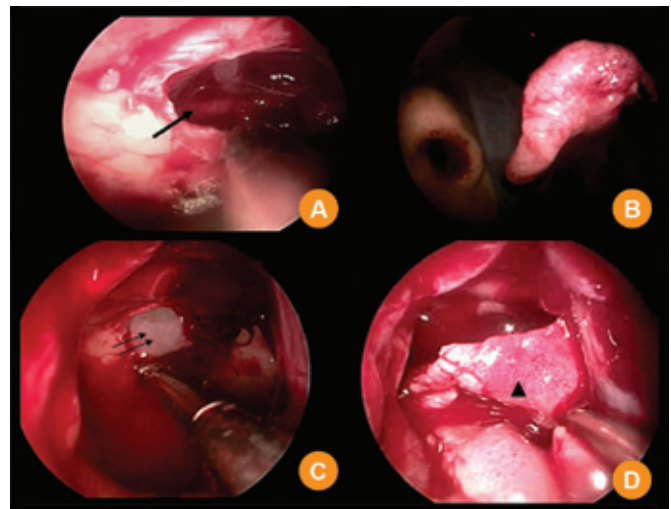


Figura 4. Achados intra-operatórios da ressecção de meningioma do tubérculo da sela. A. observa-se quiasma óptico (seta) após ressecção tumoral. B. Parte final do tumor após dissecação das estruturas neuro-vasculares. C. Reconstrução da base do crânio com tecido cartilaginoso do septo nasal (dupla seta) e retalho pediculado de mucosa do septo nasal (ponta de seta) para fechar defeito na base do crânio.

DISCUSSÃO

A introdução do endoscópio na cirurgia da base do crânio tem criado novos paradigmas no manejo de tumores localizados nesta região^{1,6,7,12,16}. Data de 1992 a primeira publicação sobre o manejo cirúrgico de adenoma de hipófise por via endoscópica pura¹⁰. A partir daí o uso desta técnica começou a ser disseminada no meio neurocirúrgico, aliado a uma compreensão aprofundada da anatomia microcirúrgica analisada sob esta perspectiva^{1,5,16}. Conforme foram evoluindo a experiência e o conhecimento da anatomia microcirúrgica sob uma perspectiva endoscópica, outras regiões adjacentes a sela passaram a ser abordadas por endoscopia, entre elas o tubérculo selar^{1,6,7,12,16}.

Os meningeomas do tubérculo selar são uma entidade patológica única. Embora eles tenham sua origem somente 2 cm posterior aos meningeomas da goleira olfatória, suas características clínicas e seu manejo diferem muito destes. Na classificação de Cushing os meningeomas do tubérculo selar encontravam-se no grupo dos “meningeomas supraselares”, que constituía um grupo heterogêneo de tumores, desde aqueles da asa do esfenóide até os meningeomas do tubérculo selar propriamente ditos. Al-Mefty^{2,3} define os meningeomas do tubérculo selar como aqueles tumores que se originam do tubérculo da sela, do sulco quiasmático, do limbo esfenoidal ou do diafragma da sela. Estes tumores caracterizam-se por terem uma pequena base de implantação e causar sintomas visuais precocemente. Cefaléia não é um achado comum. Muitas vezes, porém, a cefaléia crônica do paciente enquadra-se em critérios diagnósticos clínicos de outros transtornos, tais como cefaléia tensional.

O manejo ideal dos meningeomas do tubérculo selar é ressecção radical do tumor^{8,9,11-15,17}, que realizada precocemente acarreta excelente prognóstico visual naqueles pacientes com deterioração visual prévia. Dentre as vias de abordagem para estes tumores pode-se usar a craniotomia frontal direita, a craniotomia fronto-orbital unilateral (que usamos na maioria dos casos desta série), a craniotomia pterional e a abordagem trans-esfenoidal estendida, convencional ou endoscópica. Historicamente, a craniotomia é a abordagem que oferece bons resultados com baixa morbidade. Baseado nestes aspectos, controvérsias surgem ao se propor uma via de abordagem transnasal para o manejo destas lesões. De acordo com De Divitis et al^{6,7}, os resultados com esta nova técnica devem ser no mínimo iguais aos resultados com a craniotomia para justificar este novo procedimento.

Ao se propor o procedimento endoscópico devem ser levados em consideração vários fatores. O grau de pneumatização do seio esfenoidal deve ser analisado, pois um seio conchal ou pré-selar impossibilita a identificação dos reparos anatômicos da sela e estruturas adjacentes^{6,7}. Uma sela pequena ou de tamanho normal pode ter as carótidas intracavernosas próximas uma da outra, estreitando a via de acesso. O envolvimento das principais artérias cerebrais pelo tumor aumenta consideravelmente o grau de dificuldade de ressecção tumoral, embora não seja uma contra-indicação absoluta. Tumores com volumosa

extensão lateral também representam contra-indicação nos casos nos quais mesmo o endoscópio angulado não alcança a totalidade do tumor^{6,7}.

Um aspecto importante na avaliação pré-operatória dos meningeomas do tubérculo da sela e que pode ter importante repercussão no prognóstico visual destes pacientes é o grau de invasão do canal óptico. Como a acurácia da RM não é alta para isso, visto que a invasão do canal óptico corresponde a uma fina lâmina de tumor entre o nervo óptico e as paredes deste canal em grande parte dos casos, uma exploração transoperatória com abertura do ligamento falciforme e drillagem do teto de ambos os canais ópticos é uma atitude preconizada por alguns neurocirurgiões³ e essa é a nossa conduta. Embora RM com cortes oblíquos para evidenciar melhor o canal óptico e a extensão tumoral para o seu interior possa ser uma importante ferramenta na decisão operatória de abrir ou não o canal óptico, como não existem estudos que validem esta informação, temos realizado este procedimento na maioria dos casos operados por craniotomia.

Partindo-se de um paradigma anatômico, da mesma maneira, os canais ópticos podem ser abordados por uma via inferior. Conforme evidenciamos nessa série de pacientes com meningeomas do tubérculo da sela tratados com craniotomia e no caso ilustrativo que apresentamos tratado com técnica endoscópica trans-esfenoidal estendida, atualmente reservamos este último procedimento para pequenos tumores da linha média. De acordo com Prevedello et al¹⁶, este tipo de lesão representa o nível 4 de complexidade (procedimento intradural) em cirurgia da base do crânio endonasal endoscópica de uma classificação com 5 níveis de complexidade.

Recentemente temos abordado por endoscopia pura as lesões com nível menor de complexidade (cirurgia de hipófise, fístulas liquóricas e afecções extradurais), reservando as abordagens laterais e “superiores” para a base do crânio (crânio-órbito-zigomática, petrosectomias) para as lesões de maior complexidade.

CONCLUSÃO

Os procedimentos endoscópicos para a base do crânio são uma modalidade de tratamento “minimamente invasiva”, sem aumentar a morbidade simplesmente à custa deste conceito. Abordagem endonasal pode ter alta eficácia para casos selecionados de meningeomas do tubérculo da sela. O neurocirurgião, no entanto, deve manter em mente não ser “especialista” em uma técnica em detrimento de outra, mas aliar o conhecimento da microanatomia cirúrgica da região do tubérculo selar, neste caso, vista sob diferentes ângulos, ao conhecimento da patologia em si, treinamento em laboratório e acúmulo de experiência. Acreditamos que abordagem endoscópica possa ser usada

para pequenos tumores do tubérculo selar sem extensão lateral após a equipe cirúrgica ter experiência prévia em abordagem endonasal endoscópica para outras patologias, tais como tumores de hipófise, embora na maioria dos casos indiquemos a craniotomia.

REFERÊNCIAS

1. Alfieri A, Jho H. Endoscopic endonasal cavernous sinus surgery: An anatomic study. *Neurosurgery* 2001, 48(4):827-36.
2. Al-Mefty O. Surgery of the cranial base. Boston. Kluwer Academic Publishers, 1989.
3. Al-Mefty O. Operative atlas of meningiomas. Philadelphia. Lippincott-Raven, 1998
4. Bassiouni H, Asgari S, Stolke D. Tuberculum sellae meningiomas: functional outcome in a consecutive series treated microsurgically. *Surg Neurol* 2006 Jul;66(1):37-44.
5. Campero A, Campero A, Martins C, Yasuda A, Rhoton A. Anatomical considerations of the endonasal transsphenoidal approach. *J Bras Neurocirurg* 2008, 19 (2):48-53.
6. De Divitiis E, Esposito F, Cappabianca P, Cavallo LM, de Divitiis O. Tuberculum sellae meningiomas: high route or low route? A series of 51 consecutive cases. *Neurosurgery*. 2008 Mar;62(3):556-63.
7. De Divitiis E, Esposito F, Cappabianca P, Cavallo LM, De Divitiis O, Dal Fabbro MD. Endoscopic endonasal resection of midline cranial base tumors. *J Bras Neurocirurg* 2008, 19(2):7-17.
8. Goel A, Muzumdar D, Desai KI. Tuberculum sellae meningioma: a report on management on the basis of a surgical experience with 70 patients. *Neurosurgery*. 2002 Dec;51(6):1358-63.
9. Iwai Y, Yamanaka K, Nakajima H. The treatment of skull base meningiomas--combining surgery and radiosurgery. *J Clin Neurosci*. 2001 Nov;8(6):528-33.
10. Jankowski R, Auque J, Simon C, Marshal JC, Hepner H, Wayoff M: Endoscopic pituitary tumor surgery. *Laryngoscope* 1992,102:198-202
11. Kim TW, Jung S, Jung TY, Kim IY, Kang SS, Kim SH. Prognostic factors of postoperative visual outcomes in tuberculum sellae meningioma. *Br J Neurosurg* 2008 Apr;22(2):231-4.
12. Kitano M, Taneda M, Nakao Y. Postoperative improvement in visual function in patients with tuberculum sellae meningiomas: results of the extended transsphenoidal and transcranial approaches. *J Neurosurg* 2007 Aug;107(2):337-46.
13. Nakamura M, Roser F, Struck M, Vorkapic P, Samii M. Tuberculum sellae meningiomas: clinical outcome considering different surgical approaches. *Neurosurgery* 2006 Nov;59(5):1019-28.
14. Ohta K, Yasuo K, Morikawa M, Nagashima T, Tamaki N. Treatment of tuberculum sellae meningiomas: a long-term follow-up study. *J Clin Neurosci* 2001 May;8 Suppl 1:26-31.
15. Pamir MN, Ozduman K, Belirgen M, Kilic T, Ozek MM. Outcome determinants of pterional surgery for tuberculum sellae meningiomas. *Acta Neurochir (Wien)* 2005 Nov;147(11):1121-30.
16. Prevedello D, Kassam A, Carrau R, Gardner P, Zanoian A, Mintz A, Snyderman C. The expanded endoscopic endonasal approaches for the skull base. *J Bras Neurocirurg* 2008, 19(2):18-29.
17. Schick U, Hassler W. Surgical management of tuberculum sellae meningiomas: involvement of the optic canal and visual outcome. *J Neurol Neurosurg Psychiatry*. 2005 Jul;76(7):977-83.

AUTOR CORRESPONDENTE

Dr. Gustavo Rassier Isolan.
Pós-graduação em Cirurgia.
Rua Ramiro Barcelos, 2400 - 2º andar, Bairro Bom Fim,
Porto Alegre - Rio Grande do Sul, CEP: 90035-003
Fone: 51 3308 5607 / Fax: 51 3308 5617
E-mail: ppgcirur@ufrgs.br

Cerebral tumor resection assisted by electromagnetic tracking frameless stereotactic system

Ressecção de tumor cerebral por sistema estereotactico eletromagnético sem arco

Eduardo E. Lovo¹,
 Rafael Martínez Cortez¹,
 Rodolfo Milla Flor¹,
 Héctor Moreira².

ABSTRACT

Introduction: Electromagnetic (EM) technology used as a tracking device in neurosurgery is relatively new and less common than its optical counterpart: only a few companies manufacture such devices. The main objective is to describe the technology that is used in EM tracking (Compass Cygnus), and its advantages and disadvantages in brain tumor resection as it is incorporated in a neuro-oncology program. **Methods:** We used the Compass Cygnus-PFS frameless stereotactic system which performs EM tracking (EMFSS); we analyzed the technology used in the system and describe how a procedure is carried out, signaling its advantages and disadvantages. We then report our initial experience in tumor resections using this technology from august 2008 to january 2009 in the Neuro-oncology Program of the Hospital de Diagnóstico de El Salvador. **Results:** The EMFSS operates by using a Flock of Birds Technology (FOB). Twenty patients were operated on using the EMFSS: 18 of them harbored a tumor either primary or secondary in origin. Its precision was considered adequate in 16 cases (88.8 %) when compared to non-mobile, non-deformable structures (cranial base floor, tentorium, falx, etc). Intraoperative ultrasound in two cases: it was considered inadequate due to brain shift/deformation, in two cases (11.1%) and a re-registration process had to be carried out during surgery. Tumor location was: 5 (27.7%) in non eloquent, 8 (44.4%) near eloquent, and 5 (27.7%) in eloquent cortex. Volumetric tumor resection was 87% (40-100%). Five patients (27.7%) had complications, 4 (80%) of them transient and resolved during 30 day follow-up. One (5.5%) patient had definite neurological worsening. Thirty day mortality was 0. Preoperative Karnofsky Physiological Score (KPS) and at discharge and at one month follow up was 80 (60-90), 80 (60-90) and 80 (60-100) respectively. **Conclusions:** EM tracking is a reliable system when its accuracy is tested against non-mobile structures and ultrasound. It is compact and the "line of sight" does not have to be taken into consideration. Its big advantages are "tailored" craniotomy design and spatial orientations in deep seated tumors, where ultrasound is not effective; its biggest limitation is its incapacity to re-register with anatomical points or landmarks and image fusion or transition.

Keywords: Frameless neuronavigation, Electromagnetic navigation, Magnetic field, Brain tumor, Surgery

RESUMO

Introdução: Tecnologia eletromagnética usada como sistema de localização em Neurocirurgia é relativamente nova e menos comum que a correspondente e menos comum forma óptica, sendo poucas as companhias que as manufacturam. O principal objetivo é descrever a tecnologia usada (Compass Cygnus), suas vantagens e desvantagens em ressecções de tumores cerebrais, quando incorporadas em um programa de neuro-oncologia. **Métodos:** Utilizamos o sistema estereotactico Compass Cygnus-PFS, que realiza localização eletromagnética (EMFSS); analisamos a tecnologia usada no sistema e descrevemos a realização do procedimento, suas vantagens e desvantagens. Ainda, relatamos nossa experiência inicial na ressecção de tumores com esta tecnologia, no período de agosto de 2008 a janeiro de 2009, no programa de neurooncologia do hospital de Diagnóstico de El Salvador. **Resultados:** O EMFSS opera com a utilização de tecnologia Flock of Birds (FOB). Vinte pacientes foram operados com esta técnica, sendo 18 portadores de tumores primários ou secundários: sua precisão foi considerada adequada em 16 casos (88.8%), quando comparada a estruturas não deformáveis e não móveis (base do crânio, foice e tenda). Ultrassom transoperatório foi utilizado em dois casos. Em dois casos o EMFSS foi considerado inadequado, devido à deformação ou desvio cerebral e um novo registro foi necessário durante a cirurgia. A localização dos tumores foi 5 em área não eloqüente, 8 em área próxima e 5 em córtex eloqüente. A ressecção tumoral volumétrica foi de 87% (40-100%). Cinco pacientes tiveram complicações (27.7%), sendo quatro delas transitórias e com resolução em trinta dias e um deles com piora neurológica definitiva. A taxa de mortalidade operatória (30 dias) foi zero. O escore de Karnofski na internação, na alta e no controle em 30 dias foi 80 (60-90), 80 (60-90) e 80 (60-100) respectivamente. **Conclusões:** Localização eletromagnética é um sistema confiável quando sua acurácia é testada contra estruturas não-móveis e pelo ultrassom: é compacta, e sua direção e sua grande vantagem é permitir um planejamento adequado da craniotomia, bem como a orientação espacial em tumores profundos, onde o ultrassom é inefetivo. Sua grande limitação é a incapacidade de fazer correção de registros de pontos anatômicos, bem como fusão ou transição de imagens.

Palavras-chave: Radiculopatias cervicais. Terapias alternativas. Terapia combinada. Fisioterapia.

1. Neuro-oncology Program, Instituto de Neurociencias del Hospital de Diagnóstico de El Salvador.

2. Radiology. Hospitales de Diagnóstico de El Salvador.

INTRODUCTION

Frameless Stereotactic Systems (FSS) have demonstrated their utility in Neurosurgery^{6,4,18,1}. In Neuro-oncology FSS is useful as it delivers three dimensional (3D) information of the magnitude and precise localization of the lesions, giving automatic feedback of 3D orientation at all times of tumor relations with regards to normal brain tissue. FSS has demonstrated to be useful in low grade glioma tumor resection¹⁴. Low grade tumors in comparison to their high grade counterparts are more difficult to be visualized and be distinguished with the “naked eye” or even when tumor resection is assisted by intraoperative ultrasound⁹ and probably represents one of the most useful clinical applications of FSS.

FSS is also known as image guided surgery systems (IGS). As its name implies, it uses preoperative computed tomography (CT) or magnetic resonance imaging (MRI) and displays them in the operating room (OR) using a method known as sequential synchronization, which means a continuous tracking of a tool in space and a continuous transition and visualization of the preoperative images in accordance with the spatial orientation of the tool that is being tracked. There are two main technologies being used in clinical practice, the most widely used is optical tracking (infrared) and the other one is electromagnetic tracking¹².

This article describes the technology and the normal “flow” of a procedure done by electromagnetic FSS (EMFSS). It also analyses the results obtained in tumor resection surgery, and it describes the practical advantages and disadvantages of the system.

METHODS

Information regarding the technology that EMFSS (Cygnuss-PFS) uses was obtained upon our request from the company (Compass International, Rochester MN, USA). Information from the archives of the Neuro-oncology Program of the Instituto de Neurociencias del Hospital de Diagnóstico of El Salvador was reviewed from August 2008 to January 2009. Twenty patients had been operated on by the main author using this system, two patients harbored vascular intracranial pathology (1 arteriovenous malformation and 1 cavernoma) and were excluded from this series. The remaining 18 harbored a cerebral tumor either primary or secondary and were included in this series. All cases of intraparenchymal tumors were assisted by intraoperative ultrasound (TITAN™ Sonosite Inc. Bothell, WA, USA), which also served to validate the precision of tumor lo-

calization by EMFSS (Fig. 1). Most intraaxial supratentorial tumors were operated on using awake craniotomy technique: cortical mapping, described elsewhere, was used when deemed necessary⁹.

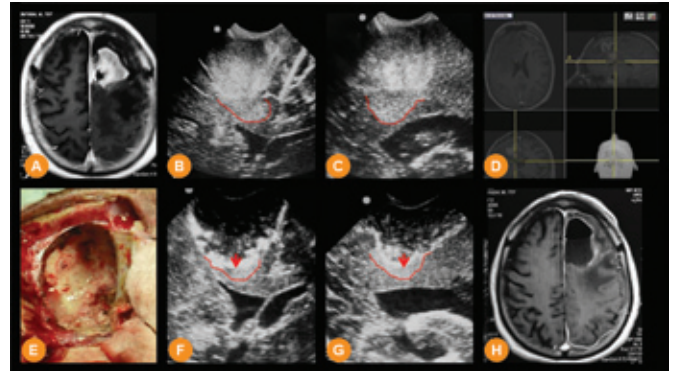


Figure 1. A. Preop axial T1-Gadolinium (GAD) MRI showing a left frontal intra-axial tumor. B and C. Coronal and sagittal (respectively) intraoperative ultrasonographic images showing tumor extension and its mass effect over the left ventricle, red lines delimitate tumor borders. D. Intraoperative IGS shows the deepest seated component of the lesion. E. Resection cavity. F and G. Coronal and sagittal (respectively) intraoperative ultrasonographic images showing the resection cavity (red arrows) and tumor borders (red lines). H Postoperative Axial T1-GAD MRI showing tumor resection.

EMFSS TECHNOLOGY

The Regulus Navigator (RN) inside the Cygnuss-PFS utilizes a commercially available 144 hertz (Hz) pulsed direct current (DC), Flock of Birds® (FOB) equipment, manufactured by Ascension Technology Corporation; Burlington, MS USA, that generates the electromagnetic field through a digitizer source or transmitter that emits continuous signals into a cubic area that detects the digitizer or receiver in the hand piece (Fig. 2). The transmitter by ways of FOB is capable of making between 20 and 144 measurements per second of the emissions that vary continuously, by degrees of movements and distance generated by the receiver that is localized in the instrument’s grip; this is known as sequential synchronization. The measurements and therefore localization of instruments can be registered and visualized in the personal computer (PC) screen when both instruments (transmitter and receiver) are less than a meter away from each other.

The receiver can be adapted with different instruments used in the OR (Fig. 2), the receiver holds the information by which the transmitter can pinpoint its location in the X,Y,Z axis. By selectioning the instrument (pointer, biopsy needles, suckers, etc.) additional information is delivered to the transmitter that regard the length and angle of the particular piece that is being used.

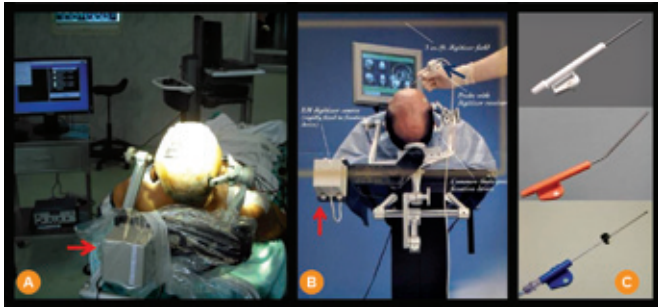


Figure 2. A. Our operation room setup where the electromagnetic transmitter (red arrow in A and B) is placed as near as possible to the patient head. B. Company's system setup and its theoretical electromagnetic field (3cu.ft + -1 meter, electromagnetic field). It shows one of the various options of instruments that are accepted by the receiver (blue arrow). C. Pointer, bayonet and biopsy needles can be tracked once have been joined to the receiver (with permission by Cygnuss-PFS, Compass International, Rochester MN. USA).

DETAILS OF THE PROCEDURE

Regular skin markers for IGS are used, usually 5 and 7 are placed in areas where the skin is less mobile. After the skin markers have been placed, an MRI is performed using the Magnetom Avanto, Siemens, Erlanger, Germany or a CT is taken at a gantry angle of 0 (image slicing between 1mm and 3mm without any spacing in between them, and a 256x256 field of view format). We normally use contrast (Gadoversetamide 0.5%, OptiMark, Mallinckrodt, USA) in T1 sequences for high grade gliomas or tumors with contrast enhancement and T2 or FLAIR for low grade gliomas. Once the image has been acquired, it is recorded in a Compact Disk (CD) in digital imaging and communications in medicine (DICOM) format.

The information on the CD is loaded to the Cygnuss-PFS computer, so image registration (IR) and patient registration (PR) can take place in the OR. In order for PR to take place, the head is fixed in a three-point fixation clamp and the transmitter placed as close as possible to the patient's head and as parallel to the floor as possible. (Fig. 2)

Afterwards, the surgical field (patients head) is correlated to the image data through homology and matching of the reference points that are given by the skin markers in the patients' scalp. In the process of IR, the center of the skin markers are selected from the image data and in PR the tip of the instrument is placed at the center of the actual skin marker in the patients' head. This information is matched and by a transformation matrix through a root mean square (RMS) value of error, the precision of the registration is provided to the surgeon. This RMS value corresponds in millimeters to how exact the software has registered the image data to the patient's anatomy in the operating room: usually an average precision or error index is obtained,

and a number less than 1.5 mm is acceptable (Fig. 3). Once this is done, the precision of the registration is verified again over the patient's anatomy or skin markers. Incision can then be planned in order to make a "tailored" craniotomy and target anatomical points of interest such as cerebral sulci that are the corridors we use to approach the deep lesion (Fig. 4). Once the system is in sterile mode, we use a secondary sterile receiver so that surgery can proceed.

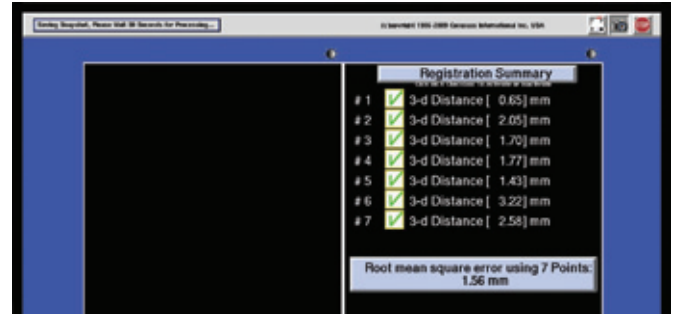


Figure 3. Root Mean Square (RMS) error of image-patient coregistration. The points with the bigger error can be eliminated, in order to lower the RMS error. Less than 1.5mm is acceptable, according to manufacturer's standards.

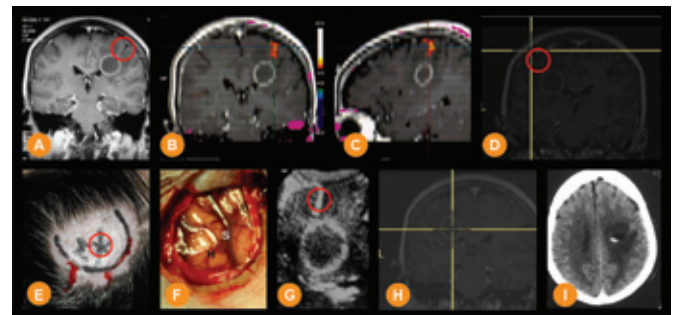


Figure 4. A. Coronal T1-GAD MRI shows a cystic lesion on the left frontoparietal region: the sulci chosen as surgical corridor to approach the lesion (red circle). B and C. Coronal and sagittal views of functional MRI shows right hand activation and its relation to the lesion. D Coronal vision of IGS localizes the sulci and motor strip (hand), red circle shows the sulci. E. Craniotomy design showing the hand activation area (M) and the red circle showing the sulci. F. View of the brain, H=hand (motor strip) S=sulci. G. Intraoperative ultrasonographic image shows the lesion underneath, red circle shows the sulci. H Coronal vision of IGS at the isocenter of the lesion. I. Postoperative CT shows collapse of the lesion.

Patients, tumor characteristics and technology used during surgery are in table 1.

Sex	Age	KPS* preop	Eloquence†	Anatomical region	Anesthesia	Histology	Resection	KPS postop	KPS 1 month	IOPUSG	Reliability of MFSS	Complications
F	44	90	2	Parietal Left	Awake	AGII‡	100%	90	100	Yes	Reliable	(N)
M	61	60	1	Frontal Right	General	GBM§	100%	80	80	Yes	Reliable	(N)
F	72	90	3	Parietal Left	Awake	GBM§	60%	80	80	Yes	Not reliable	(N)
M	50	90	2	Parietal Left	Awake	AGII	100%	90	100	Yes	Reliable	(N)
M	13	70	3	Thalamus Right	Awake	GBM§	40%	60	70	Yes	Reliable	Transitory left arm weakness
M	67	90	1	Posterior fossa	General	Schwanoma	90%	90	100	No	Reliable. Recalibration needed	(N)
F	64	70	2	Temporoinular Left	Awake	GBM§	75%	70	70	Yes	Reliable	(N)
F	15	100	1	Sellar region	General	Linfocitosis	biopsy	90	100	No	Reliable. Recalibration needed	(N)
F	71	80	2	Frontal Left	Awake	GBM§	96%	70	80	Yes	Reliable	Transitory speech (expression) impairment
F	14	80	2	Parietal Right	Awake	AP (GI)¶	100%	80	100	Yes	Reliable	(N)
F	50	90	3	Parasagittal	General	Meningioma	100%	90	100	No	Reliable	(N)
F	82	80	3	Temporoinular Left	Awake	GBM§	65%	70	80	Yes	Reliable	Transitory speech (expression) impairment
F	28	80	1	Intraventricular	General	AGII	100%	80	100	No	Reliable	(N)
F	74	60	2	Frontal Left	Awake	Metastasis	100%	70	70	Yes	Reliable	(N)
M	74	60	2	Frontotemporal Right	General	GBM§	80%	60	60	Yes	Not reliable at the end of the procedure	Deep thalamic infarct continues paretic
F	55	60	3	Bifrontal	General	Meningioma	100%	70	100	No	Reliable	(N)
M	72	80	2	Supplementary Motor cortex left	Awake	Meningeal sarcoma	100%	90	100	Yes	Reliable	(N)
M	62	60	1	Frontal Right	General	GBM§	100%	70	70	Yes	Reliable	Acute Renal Failure

TABLE 1. Patients operated of brain tumors using MFSS.

* **KPS= Karnofsky Performance Score**

† **Eloquence modified by Sawaya et al.**

1= Non eloquent

2= Near eloquent area

3= Eloquent area

‡ **Astrocitoma Grade II (WHO)**

§ **GBM= Glioblastoma Multiforme.** ¶ **Pilocytic Astrocitoma**

RESULTS

The average time for image and patient registration was 20 min. (10 – 30 min). Two patients (11.1%) required recalibration during surgery due to significant changes in the operative table after registration process and clear precision errors. Adequate precision (reliable) for surgery of the system's tracking capabilities was confirmed by targeting rigid intracranial

structures (falx, cranium base, etc) or ultrasound confirmation of tumor borders in 16 patients. In two patients (11.1%) the precision was deemed not reliable, do to brain deformation/shift that occurred during the case.

Tumor localization based on eloquence area⁷ was: 5 (27.7%) in non eloquent, 8 (44.4%) near eloquent, 5 (27.7%) in eloquent cortex. Ten patients (55.5%) were operated on with awake craniotomy and the others under general anesthesia.

Overall tumor resection was 88.5% (40-100%) in the 17 patients (94.4%) where resection was the goal. In one patient (3.6%), a biopsy of a sellar lesion was the objective. Of these patients, 17 (94.4%) were controlled by means of MRI volumetric measurements 48 hours after surgery and one patient by means of CT without volumetric measurement.

Mean preoperative Karnofsky Physiological Score (KPS) was 80 (100-60), KPS at discharge and at one month follow up was 80 (60-90), 80 (60-100) respectively. Five patients (27.7 %) had complications: 4 of them were transient in nature and had resolved at 30 day follow-up, 3 had neurological worsening and 1 had acute renal failure. One patient (5.5%) had a deep thalamic infarct and a persistent left hemiparesis 2/5. Mean time of hospital stay was 3.2 (1-5) days; the 30 day mortality rate was zero.

Only one patient (5.5%) had died at the end of the present study, mean survival was 6 months and 4 days, histological diagnosis was glioblastoma multiforme (GBM).

DISCUSSION

Although EM technology dates back almost to a decade ago¹⁶, it has been less widely used than its optical counterpart in IGS, its precision has already been compared to its optical counterpart^{13,15,19}. Macott et al.¹³ compared both systems in 70 patients and found the RMS to be 1.4+/-0.6 mm using the electromagnetic system and to be 1.4+/-0.8 mm using the optical tracking system. Description of the implementations IGS are recent in Latin America and those that are operational are mainly optical systems. Rather than detailing the millimetric accuracy as it had already been done, this article was intended to analyze the functional and practical aspects of electromagnetic tracking systems and how it was incorporated in our oncology program.

As technology is more widely available, simpler neurosurgical image guided resources became accessible¹⁰. IGS costs are becoming more affordable, as processors inside convectional computers became more powerful. The combination of different IGS and surgical techniques has allowed us to perform complex tumor surgery and to obtain adequate results with regards to tumor resection and morbidity-mortality rates in a small country like El Salvador¹¹.

The main advantages we have found using the EMFSS are two: one, we have been able to design and perform smaller and more precise craniotomies than can even be intended to localize small structures such as sulci: this has been particularly useful for awake procedures as smaller craniotomies are faster, less cumbersome and more comfortable for the surgical team and the patient⁹. When cortical mapping has been necessary, we do not consider that a bigger exposure and a more extensive mapping is absolutely necessary; in other words, to our

standards these systems have allowed us to perform craniotomies that match tumor size and that eventually will be smaller than the lesion being removed as it has been demonstrated in cranium base endoneurosurgery procedures where IGS is also important⁵. Size of craniotomy is not necessarily the main issue, lowering patient morbidity, hospitalization time, and costs while optimizing tumor resection. The second most important contribution that EMFSS has brought to our program is in microscopic tumor resection of deep seated lesions where ultrasound is no longer practical or safe in the surgical field.

The main technical advantages of electromagnetic technology versus its optical counterparts is that it does not require a "line-of-sight" between the camera and the instrument being tracked: this setup usually requires a more cumbersome surgeon, personnel and instrument position, so all or most spheres that provide the tracking ability come into sight. EMFSS by nature does not require any form of "line-of-sight", and it is recommended that electromagnetic systems should not be positioned near metallic structures such as Mayo stand, as its tracking abilities may be impaired. We did not have this problem yet and nothing has been modified in our original operation room setup.

Set up time for this system is not lengthy (<20 minutes) and is particularly simple as it is based on a regular laptop Linux® operational system. The Cygnuss-PFS is highly movable and compact.

Some of the big limitations of the current system is that if recalibration is needed due to obvious error in precision and it has to be carried out with anatomical landmarks during surgery, it is extremely complex: in two cases we have not been able to do it, we had to stop surgery, undrape the skin markers and to recalibrate. Another limitation is that it cannot provide "picture-in-picture" imaging display or even a fast transition between MRI or CT sequences during operation. Image fusion is quite limited, and this can be a short coming in cranium base endoscopic procedures where CT and MRI images are important when proceeding from the bony work to the intracerebral surgery, or if T1GAD/T2 sequences are needed to pursue areas of hyperintensity demonstrated in T2 in high grade glioma surgery.

We complement all intra-axial tumor resections with intraoperative ultrasound (more than 80 patients have been operated by our group with the aid of ultrasound). To us ultrasound is extremely useful as it provides real-time information and is unaffected by brain deformation/shift^{12,2} which has always been the limitations of conventional IGS technology, and MFSS is not an exception. It was not our intention to compare ultrasound to EMFSS, as both systems are synergistic in neuro-oncology surgery. To us, EMFSS is particularly useful in precise craniotomy design and intraoperative orientation in deep-seated lesions. We utilize ultrasound's main strength of "real time" information to corroborate that the tumor borders have not changed with regards to EMFSS. Due to brain deformation or brain shift, this combination of technology has been recognized and integrated into one instrument by some groups^{3,8,17}. If brain deformation/shift has ensued, we rely mainly on ultrasound and clinical experience.

This series is small and its great downfall might be that it does not objectively measure the precision of the system, but is fair to mention that it was not our objective. Our goal was mainly to analyze the pros and cons of this technology and to report how it was incorporated into our program.

Although the number of patients in this article is small, the results that have been obtained with regards to tumor resection and overall complications have been acceptable. The tumor resection number is high due to a mixture of non infiltrative benign tumors with infiltrative high grade tumors; our overall high-grade tumor resection is 77% which is less when compared to other larger series⁷ that have an 87% overall tumor resection, but our neuro-oncology program is young and our expertise is growing up.

It is too soon to statistically validate the overall impact in survival and how this technology will affect the treatment of our patients, but greater tumor resection is well known to augment overall survival in glioma patients^{7,14}.

DISCLOSURE

Information regarding Cygnus-PFS and FOB was provided by Compass International. The authors report no conflict of interest concerning the materials or methods used in this study or the findings specified in this paper.

REFERENCES

- 1) Berger MS, Hadjipanayis CG. Surgery of intrinsic cerebral tumors. *Neurosurgery* 2007;61:279-304
- 2) Geirmund U, Aage G, Steinar O, Toril A, Nagelhus H. Brain Operations Guided By Real-Time Two dimensional Ultrasound: New Possibilities As A Result Of Improved Image Quality. *Neurosurgery* 2002;51:402-12
- 3) Gronningsaeter A, Kleven A, Ommedal S, Aarseth TE, Lie T, Lindseth F, Langø T, Unsgård G. SonoWand, an ultrasound-based neuronavigation system. *Neurosurgery*. 2000;47:1373-9
- 4) Hentschel S, Lang F. Surgical Resection Of Intrinsic Insular Tumors. *Neurosurgery* 2005;57:176-83
- 5) Kassam A, Thomas AJ, Snyderman C, Carrau R, Gardner P, Mintz A, Kanaan H, Horowitz M, Pollack IF. Fully endoscopic expanded endonasal approach treating skull base lesions in pediatric patients. *J Neurosurg*. 2007;106:75-86
- 6) Kole M, Rock M. Malignant Glioma Surgery: Complication Avoidance. *Neurosurgery Quarterly*. 2002;12(3):251-8
- 7) Lacroix M, Abi-Said D, Fourney DR, Gokaslan ZL, Shi W, DeMonte F, et al. A multivariate analysis of 416 patients with glioblastoma multiforme: prognosis, extent of resection, and survival. *J Neurosurg*. 2001 Aug;95(2):190-8
- 8) Lindseth F, Kaspersen JH, Ommedal S, Langø T, Bang J, Hokland J, Unsgaard G, Hernes TA. Multimodal image fusion in ultrasound-based neuronavigation: improving overview and interpretation by integrating preoperative MRI with intraoperative 3D ultrasound. *Comput Aided Surg* 2003;8:49-69
- 9) Lovo E, Martínez Cortez R, Navarrete D, Milla Flor R Craneotomía Vigíl no Selectiva para Lesiones Cerebrales Supratentoriasles, Intraaxiales. *Rev Chil Neurocirugía*. 2009;7:16-23
- 10) Lovo E, Quintana JC, Puebla MC, Torrealba G, Santos JL, Lira IH, et al. A novel, inexpensive method of image coregistration for applications in image-guided surgery using augmented reality. *Neurosurgery* 2007;60:366-71
- 11) Lovo E, Martínez Cortez R, Milla Flor R, Moreira H. Avances en Neurocirugía Tumoral. El Salvador C.A. *Rev Ass Argent Neurocirugía*. 2009; 23:29-35
- 12) Maarouf A, Lee L, Rabih E, Wei M, Donald S, Sawaya R. Use Of Intraoperative Ultrasound For Localizing Tumors And Determining The Extent Of Resection: A Comparative Study With Magnetic Resonance Imaging. *J Neurosurg* 1996;84:737-41.
- 13) Mascott CR: Comparison of magnetic tracking and optical tracking by simultaneous use of two independent frameless stereotactic systems. *Neurosurgery* 2005;57:295-301
- 14) McGirt MJ, Chaichana KL, Attenello FJ, Weingart JD, Than K, Burger PC, et al. Extent of surgical resection is independently associated with survival in patients with hemispheric infiltrating low-grade gliomas. *Neurosurgery* 2008;63:700-7
- 15) Rosenow JM, Sootsman WK: Application accuracy of an electromagnetic field-based image-guided navigation system. *Stereotact Funct Neurosurg* 2007;85:75-81
- 16) Rousu JS, Kohls PE, Kall B, Kelly PJ: Computer-assisted image-guided surgery using the Regulus Navigator. *Stud Health Technol Inform* 1998;50:103-9
- 17) Roth J, Biyani N, Beni-Adani L, Constantini S. Real-time neuronavigation with high-quality 3D ultrasound SonoWand in pediatric neurosurgery. *Pediatr Neurosurg* 2007;43:185-91
- 18) Serletis D, Bernstein M. Prospective study of awake craniotomy used routinely and nonselectively for supratentorial tumors. *J Neurosurg*. 2007;107:1-6
- 19) Zaaroor M, Bejerano Y, Weinfeld Z, Ben-Haim S: Novel magnetic technology for intraoperative intracranial frameless navigation: in vivo and in vitro results. *Neurosurgery* 2001;48: 1100-8.

CORRESPONDING AUTHOR

*Dr. Eduardo E. Lovo.
 Instituto de Neurociencias de El Salvador 2do
 piso local 2-7. Hospital de Diagnóstico Escalón.
 Phone: (503) 2263-6398 Fax: (503) 2264-5183
 E-mail: info@drlovo.com*

Tratamento conservador das radiculopatias cervicais: revisão da literatura

Conservative treatment of cervical radiculopathies: literature review

Carlos Umberto Pereira¹,
 Carlos Michell Torres Santos²,
 Pábula Thais Maurício Rodrigues de Lima³,
 Jader Pereira de Farias Neto⁴.

RESUMO

Introdução: A radiculopatia cervical é um processo patológico que envolve raízes nervosas cervicais, sendo resultado da compressão e inflamação. O exame clínico, estudos radiográficos e eletrodiagnósticos possibilitam uma localização acurada da patologia. O objetivo principal do seu tratamento conservador é de eliminar os sintomas, por meio de métodos que visam reduzir a dor e restaurar a força muscular. **Materiais e Métodos:** Artigo de revisão realizado com levantamento em base de dados Medline/Pubmed, SCIELO E LILACS, incluindo um período de 1960 a 2009, com prioridade para artigos com maior relevância. **Resultados:** Foram detectados artigos relacionados às radiculopatias cervicais, dos quais 108 foram revisados e resultaram no presente trabalho. **Conclusões:** O tratamento conservador desta afecção é multidisciplinar e apresenta bons resultados. Todavia, são necessários mais estudos a este respeito, em virtude de controvérsias observadas na literatura.

Palavras-chave: Radiculopatias cervicais. Terapias alternativas. Terapia combinada. Fisioterapia.

ABSTRACT

Introduction: Cervical radiculopathy is a pathological process that involves cervical nerve roots, resulting from compression and/or inflammation. Clinical examination, radiographic and electrodiagnostic studies make it possible a perfect location of pathology. The main goal of the conservative treatment is to eliminate symptoms, through methods to reduce pain and restore muscular strength. **Methods:** Published papers from Medline/Pubmed, LILACS and SCIELO databases were revised, including a period from 1960 to 2009, with priority to relevant studies. **Results:** Papers dealing with cervical radiculopathies were identified. From them, one hundred-and-eight most relevant ones resulted in the present paper. **Conclusions:**

The conservative treatment of the present pathology is multidisciplinary and demonstrates good results. However, more studies are needed about this subject because of controversy observed on literature.

Keywords: Cervical radiculopathies. Alternative therapies. Combined modality therapy. Physical Therapy.

INTRODUÇÃO

A radiculopatia cervical (RC) é um processo patológico que envolve raízes nervosas cervicais, sendo resultado da compressão e inflamação de uma ou mais raízes cervicais nas adjacências dos forames intervertebrais^{66, 81, 105}.

Os sintomas primários mais relatados nesta afecção são os de dor no membro superior, parestesia e fraqueza no miótomo afetado, que geralmente resultam em significantes limitações funcionais e deficiências^{9, 15, 45, 85, 86}. A dor radicular braquial, com ou sem parestesia, chega a ser relatada em 80% a 100% dos casos³¹.

As metas para o seu tratamento vislumbram eliminar os sintomas, por meio de métodos que visam reduzir a dor, restaurar a força muscular e amplitude de movimento, os quais usualmente podem se apresentar como tratamentos conservadores¹⁴. Em vista do potencial comprometimento funcional oferecido pelas RC, o presente trabalho tem por objetivo revisar desde a etiologia às formas terapêuticas empregadas no tratamento conservador desta patologia.

1. Professor Adjunto Doutor do Departamento de Medicina da Universidade Federal de Sergipe - UFS. Serviço de Neurocirurgia do Hospital João Alves Filho. Aracaju - SE.
2. Professor Mestre da Associação de Ensino e Cultura "Pio Decimo" - Pio X. Doutorando em Ciências da Saúde pela Universidade Federal de Sergipe - UFS. Aracaju - SE.
3. Mestre em Ciências da Saúde pela Universidade Federal de Sergipe - UFS. Aracaju - SE.
4. Professor Mestre da Faculdade de Sergipe - FaSe. Doutorando em Ciências da Saúde pela Universidade Federal de Sergipe - UFS. Aracaju - SE.

ETIOLOGIA

A RC é uma patologia que frequentemente não possui origem traumática, ocorrendo de forma espontânea na maioria dos casos. Relata-se que um histórico de esforço físico ou trauma ocorre apenas em 14,8% dos casos⁸¹. As causas mais comumente relacionadas a tal patologia são a herniação do disco cervical^{49, 81} e espondilose cervical^{81, 105}.

Causas menos comuns de RC incluem: complicações cirúrgicas^{44, 97}, tumores intra ou extraespinhais^{5, 16, 53, 55, 100}, avulsão traumática de raiz nervosa, cistos sinoviais, cistos meníngeos, fístula arteriovenosa dural⁵⁵, sarcoidose⁶, arterites⁸⁷, esforço físico⁵⁷, compressão ganglionar⁷⁸, linfoma não Hodgkin^{70, 73}, tortuosidade ou formação de alça na artéria vertebral⁵⁶, podendo ainda ocorrer sem causa identificável¹.

QUADRO CLÍNICO

A dor é o sintoma mais característico desta patologia em seu estado agudo, todavia, esta característica diminui à medida que a condição torna-se crônica. Os sintomas sensoriais, predominantemente parestesia, são mais comuns que os sintomas motores e hiporreflexia profunda⁴³. A dor radicular pode ser acentuada por manobras que ocasionam tração da raiz nervosa envolvida, tal como tosse, espirro, manobra de Valsalva ou certos movimentos e posicionamentos cervicais²⁵.

Segundo a lei de Cannon, as RC poderiam causar o fenômeno de “hiperalgesia miálgica” ou “supersensibilidade à denervação” nos músculos inervados pelos axônios comprometidos³⁹. Letchuman et al. (2005)⁶¹ sugerem que a tensão muscular ipsilateral à RC pode ser resultado de um destes fenômenos.

DIAGNÓSTICO

As provas diagnósticas utilizadas a esta finalidade não apresentam total acurácia diagnóstica²⁷, não sendo mutuamente exclusivas, mas sim complementares⁷². Um diagnóstico diferencial deve ser realizado no intuito de se discernir tal entidade de lesões do manguito rotador, capsulite adesiva^{1, 24}, mielopatia^{1, 68}, motoneuropatias do membro superior e neurite braquial idiopática^{1, 98}.

EXAME CLÍNICO

O exame clínico deve incluir a inspeção e palpação da musculatura escapular e trapézio; averiguação da amplitude de movimento da coluna cervical; exame neurológico incluindo teste de força; investigação dos reflexos tendíneos profundos; além de exame sensorial da dor, vibração e toque superficial³⁴.

Durante a palpação, faz-se importante a investigação de desordens musculoesqueléticas, tais como o aparecimento de pontos de tensão e pontos gatilho, na musculatura cervical, da cintura escapular e do membro superior^{11, 14, 40}. O sinal de alívio à abdução e o sinal de Spurling são duas manobras que implicam na compressão da raiz nervosa ao nível do forame intervertebral^{25, 90, 101}. Segundo Shah e Rajshekhar (2004)⁹⁰ o sinal de Spurling é moderadamente sensível e específico para se testar pequenos prolapsos em discos intervertebrais cervicais.

PROVAS ELETRODIAGNÓSTICAS

A suspeita de radiculopatia é uma razão comum para se realizar uma avaliação eletrodiagnóstica^{62, 77}. Os estudos eletrodiagnósticos são valiosos na identificação de disfunções de raízes nervosas e na distinção entre RC e outras lesões que podem confundir-se ao exame físico⁶⁶. Tais investigações consistem de duas partes: os estudos de condução nervosa, os quais servem à exclusão de uma neuropatia periférica, e o eletromiograma¹.

A sensibilidade do exame eletromiográfico em diagnosticar as RC é de 61% a 67% quando comparado à avaliação clínica criteriosa padrão, mielografia e impressão intra-operatória⁵⁹. Várias publicações recomendam combinações distintas do estudo de diferentes músculos para se obter um panorama acerca das RC^{28, 52, 58, 106}. A eletromiografia deve ser correlacionada à história clínica do paciente, exame físico e estudos de condução nervosa¹⁰⁶.

ESTUDOS RADIOGRÁFICOS

Estudos radiográficos cervicais apresentam baixo custo, proporcionam resultados rápidos e informação a respeito do equilíbrio sagital, anormalidades congênitas, fraturas, deformidades e instabilidade¹. A compressão nervosa pode ser analisada por meio da mielografia¹, esta técnica possui acurácia de 85% em detectar as RC⁴⁵.

TOMOGRAFIA COMPUTADORIZADA

A tomografia computadorizada (TC) apresenta diversas vantagens em relação à mielografia tal como melhor visualização e delineamento das estruturas envolvidas, ausência de reações adversas significativas, além de ser capaz de distinguir a compressão nervosa causada por tecidos moles ou tecido ósseo^{1, 3}.

RESSONÂNCIA MAGNÉTICA

Este método pode ser utilizado em associação à TC e à mielografia para refinar a acurácia do padrão diagnóstico, uma vez que estes estudos fornecem informações complementares¹, oferecendo imagens claras de tecidos não ósseos, como ligamentos, discos.

TRATAMENTO

O tratamento da RC depende de sua etiologia. As RC não relacionadas ao câncer podem ser tratadas sem a necessidade de cirurgia através de terapia medicamentosa, fisioterapia e acupuntura^{94, 104}. As RC de origem neoplásica podem similarmente responder às intervenções abordadas anteriormente, contudo podem ainda necessitar de quimioterapia, radioterapia ou cirurgia⁹⁴.

A maioria dos pacientes com RC apresentam melhora em cerca de 1-2 meses de tratamento médico adequado³¹. Os benefícios da intervenção cirúrgica são questionáveis no manejo das RC, uma vez que mais de 25% referem dor debilitante nos 12 meses subsequentes à cirurgia⁴².

O tratamento conservador desta afecção pode gerar resultados satisfatórios em cerca de 80% a 90% dos casos. Portanto, a cirurgia deve estar reservada apenas aos casos que apresentam dor incessante, apesar da terapia não cirúrgica, fraqueza progressiva e/ou mielopatia cervical nova ou progressiva^{31, 86}, uma vez que a cirurgia nem sempre é bem sucedida e pode ocasionar complicações^{81, 86}. Os bons resultados cirúrgicos variam entre 64% e 96%³¹.

TERAPIA MEDICAMENTOSA

São utilizados para o tratamento medicamentoso desta patologia o acetaminofeno, antiinflamatórios não esteróides, relaxantes musculares, agentes opióides, agentes antidepressivos e anticonvulsivantes²⁹ e esteróides^{31, 99}.

Acetaminofeno

O uso de acetaminofeno (2 a 4 g por dia) como primeira linha terapêutica é referido pela literatura². Todavia, é necessário atentar-se ao fato de que em associação ao alcoolismo, estados de jejum, doença hepática, presença de certas medicações (principalmente anticonvulsivantes) ou em idosos, este medicamento pode gerar toxicidade hepática, mesmo nas dosagens preconizadas³⁵. Além disso, quando administrados em conjunto com analgésicos inibidores específicos da ciclooxigenase-2 ou antiinflamatórios não esteróides a toxicidade deste medicamento aumenta substancialmente³⁶.

Antiinflamatórios não esteróides

O uso de antiinflamatórios não esteróides deve ser particularmente considerado quando se acredita que uma inflamação possa estar exercendo um papel fundamental na geração do quadro algico²⁹. Aparentemente, a eficácia de todos os agentes antiinflamatórios não esteróides parece ser equivalente²⁶.

Relaxantes Musculares

Quanto à terapêutica por relaxantes musculares, a literatura refere que sua utilização leva a efeitos modestos e pode resultar em grandes efeitos adversos^{13, 26, 29}.

Agentes opióides

Os estudos acerca da utilização de opióides nesta condição patológica são limitados no tocante à eficácia do seu emprego a longo prazo e à segurança durante sua utilização⁸⁸. Tais agentes devem ser prescritos de forma balanceada para que sejam evitados efeitos colaterais tais como constipação, sedação e dependência²⁹. Por fim, é possível ressaltar que seu uso é recomendado quando outras estratégias terapêuticas não proporcionam o alívio adequado da dor^{22, 88}.

Agentes antidepressivos e anticonvulsivantes

Os agentes antidepressivos e anticonvulsivantes podem ser utilizados especialmente em casos de dor crônica, uma vez que tais condições coincidem frequentemente com a instalação da depressão^{2, 29, 79, 88}.

Esteróides

A utilização de injeções locais de corticoesteróides para o controle da dor deve ser considerada na seqüência de tratamentos que antecedem a abordagem cirúrgica, caso haja estabilização do quadro algico e dos déficits neurológicos. Tais injeções devem ser utilizadas após 2-3 meses do início da terapia medicamentosa³¹.

Injeções epidurais de esteroides são bastante abordadas pela literatura^{30, 83, 91}, apresentando resultados satisfatórios. Contudo, este procedimento envolve muitas raízes nervosas, sem a possibilidade de bloqueio seletivo da dor radicular, o que limita sua utilização³¹. Um estudo recente⁹⁹ sugere que injeções perirradiculares de corticoesteróides devem ser consideradas um tratamento complementar no curso do tratamento conservador, combinado com a descontinuação gradual da terapia medicamentosa, constituindo uma alternativa à cirurgia em casos de RC crônicas.

A medicação esteróide é indicada ao alívio da dor ou, presumidamente, redução da inflamação nas imediações da raiz nervosa afetada. Todavia, uma resposta inflamatória ao nível das raízes nervosas lombares ou herniação discal foram demonstradas quando da utilização desta terapêutica^{71, 76, 82, 96, 107}.

FISIOTERAPIA

A fisioterapia pode aumentar a força da extremidade superior afetada, sua destreza, coordenação, melhorar as atividades de vida diária, aumentar a amplitude de movimento da articulação do ombro e diminuir espasmos musculares cervicais⁹⁴. Além disso, benefícios clínicos importantes relativos à redução da dor e aumento da função têm sido reportados em pacientes portadores de patologia cervical crônica⁷⁴.

As opções terapêuticas da fisioterapia atuam como procedimentos complementares na redução de quadros álgicos e alterações osteomioneuroarticulares^{20, 23, 37, 38, 41, 46}. Diversos recursos fisioterapêuticos têm sido avaliados, através da associação entre modalidades como: tração cervical^{21, 92}, cinesioterapia^{7, 45, 84, 85, 95}, aplicação de calor superficial^{45, 68, 84} e profundo^{45, 84, 85}, crioterapia^{7, 85, 95}, educação ergonômica^{84, 85, 95}, terapia para ganho de amplitude de movimento⁹⁵, condicionamento geral^{7, 85, 95}, mobilização e manipulação^{7, 84, 95}, estimulação elétrica nervosa transcutânea (TENS)^{85, 95} e massoterapia⁹⁵.

Manipulação e mobilização da coluna vertebral

Alguns autores preconizam uma diminuição imediata da dor oriunda de RC, em virtude da utilização de manipulação e mobilização da coluna vertebral^{10, 11, 17, 50, 67, 93}. Dados da literatura referem tal terapêutica como sendo um método de grande valia a ser empregado previamente ao tratamento invasivo das RC^{8, 12, 32}.

Esta técnica demonstra-se bastante proveitosa uma vez que determina resultados terapêuticos efetivos, poucos riscos de complicação, e não apresenta efeitos colaterais tais quais os da terapia medicamentosa e cirúrgica^{50, 60, 89}. Segundo Pikula (1999)⁷⁸, a manipulação vertebral na coluna cervical além de diminuir, de forma imediata, a dor aumenta a amplitude de movimento das articulações comprometidas. Notoriamente, pacientes com e sem compressão de raiz nervosa secundária à herniação do disco cervical respondem bem a esta forma de tratamento⁸.

Tração cervical

Alguns dos efeitos fisiológicos da tração cervical incluem a estimulação dos receptores teciduais de alongamento e mecanoreceptores que proporcionam o alívio da dor e redução do tônus muscular, descompressão de estruturas articulares, vasculares e do tecido nervoso⁶⁵.

Diversos estudos relatam que a tração mecânica da coluna cervical resulta em um aumento dos espaços intervertebrais e relaxamento de estruturas musculares^{19, 21, 51, 69, 103}. Joghataei et al. (2004)⁵¹ evidenciaram que a tração cervical mecânica reduz o déficit de preensão palmar em indivíduos portadores de RC. Por sua vez, Constantoyannis et al. (2005)²¹ demonstraram por meio da aplicação desta mesma terapêutica, em pacientes portadores de RC decorrente de hérnia discal, uma melhora dos sintomas e diminuição da herniação do disco intervertebral.

Em um estudo ainda mais recente deduziu-se que a tração mecânica manual, em indivíduos assintomáticos, é capaz de gerar

um aumento estatisticamente significativo no comprimento da coluna cervical⁹². Todavia, Young et al. (2009)¹⁰⁸ demonstram que a tração mecânica cervical em adição a um tratamento multimodal de terapias manuais e exercícios não apresenta rendimentos adicionais ao alívio da dor, ganho funcional ou redução das deficiências em portadores de RC. Portanto, a literatura ainda carece de evidências convincentes quanto aos efeitos positivos possivelmente gerados pela utilização desta modalidade em casos agudos ou crônicos^{10, 80}.

Termoterapia

A termoterapia por adição de calor poderia ser um recurso recomendável ao tratamento das RC, uma vez que a mesma tende a aumentar a circulação local, relaxar os músculos acometidos e diminuir a tensão muscular provocada por tal patologia. Todavia, a literatura refere^{10, 74} que tal modalidade terapêutica não gera benefícios significativos ao controle da dor.

A crioterapia pode ser utilizada para tratar pontos de tensão muscular⁴⁶, contudo, no caso das RC que apresentam pontos de tensão no membro superior, o tratamento deve ser direcionado à região cervical e não à área aparentemente afetada⁶¹.

Ultra-som terapêutico e estimulação elétrica nervosa transcutânea (TENS)

Quanto à utilização destes métodos, alguns estudos consideram que tais métodos de tratamento não demonstram benefícios ao manejo das RC^{74, 80}.

Campo eletromagnético pulsado

A terapia por campo eletromagnético pulsado demonstra ser um recurso de grande valia neste tipo de afecção uma vez que a mesma demonstrou redução significativa da dor e ganho na amplitude de movimento cervical^{10, 11, 47, 64}.

Cinesioterapia

O fortalecimento da musculatura flexora cervical profunda parece ser uma boa opção ao manejo cinesioterapêutico desta patologia²⁰.

Orientações posturais

Apesar dos benefícios relacionados à melhoria da mecânica corporal, são necessárias evidências mais concretas quanto aos resultados da educação postural no tratamento das RC^{10, 80}.

ACUPUNTURA

Um recente estudo demonstra que a acupuntura é uma modalidade terapêutica valorosa no tratamento da dor causada por espondilose cervical⁶³. Por sua vez, a eletroacupuntura demonstrou-se uma opção satisfatória no tratamento de dores cervicais crônicas¹⁸. Todavia, um estudo de revisão prévio conduzido por White e Ernst (1999)¹⁰⁴ denotou efeitos positivos e negativos da acupuntura de forma equilibrada, quando a mesma era

utilizada para o tratamento da dor cervical. Outra revisão da literatura refere que a acupuntura exerceu um efeito negativo ou não apresentou efeitos na abordagem das dores cervicais⁵⁴.

Portanto, esta técnica não traz benefícios suficientemente respaldados para que seja empregada no tratamento de patologias que gerem dores cervicais^{80, 88}, sendo necessárias mais investigações para suportar sua empregabilidade.

USO DO COLAR CERVICAL

Considerando os efeitos adversos provocados pela imobilização prolongada nos tecidos⁴ e o fato de que o uso do colar cervical é uma intervenção inteiramente passiva, seu uso apropriado deve ser o de adjuvante para propósitos paliativos e não como tratamento primário¹⁰².

Sua utilização apresenta evidências inconclusivas ou não denota benefícios na redução do quadro álgico^{10, 47, 64}. É ainda importante ressaltar que seu uso pelo período de 72 horas provavelmente prolonga as deficiências geradas pela patologia⁸⁰.

CONSIDERAÇÕES FINAIS

As RC frequentemente resultam de hérnia discal ou espondilose cervical, sendo uma causa comum de dor e parestesia no membro superior. O exame clínico, estudos radiográficos e eletrodiagnósticos possibilitam uma localização acurada da patologia. Seu tratamento conservador é multidisciplinar e apresenta bons resultados, todavia são necessários mais estudos a este respeito, em virtude de controvérsias observadas na literatura.

REFERÊNCIAS

1. Abbed KM, Coumans JVCE. Cervical radiculopathy: Pathophysiology, presentation and clinical evaluation. *Neurosurgery*. 2007; 60 (Suppl 1): S28-S34.
2. AGS Panel on Persistent Pain in Older Persons. The management of persistent pain in older persons. *J Am Geriatr Soc*. 2002; 50: S205-S224.
3. Ahlgren BD, Garfin SR. Cervical radiculopathy. *Orthop Clin North Am*. 1996; 27: 253-63.
4. Akeson WH. An experimental study of joint stiffness. *J Bone Joint Surg*. 1961; 43(A): 1022.
5. Al-Khayat H, Al-Khayat H, Al-Bker O, Groof A, Sadeq A, Hayati H, Zarka ZA. Cervical radiculopathy secondary to Hodgkin's lymphoma. *Surg Neurol*. 2007; 67: 540-3.
6. Atkinson R, Ghelman B, Tsairis P, Warren RF, Jacobs B, Lavyne M. Sarcoidosis presenting as cervical radiculopathy. A case report and literature review. *Spine*. 1982; 7: 412-6.
7. Beneliyahu DJ. Magnetic resonance imaging and clinical follow-up: study of 27 patients receiving chiropractic care for cervical and lumbar disc herniations. *J Manipulative Physiol Ther*. 1996; 19: 597-606.
8. Beneliyahu DJ. Chiropractic Management and Manipulative Therapy for MRI Documented Cervical Disk Herniation. *J Manipulative Physiol Ther*. 1994; 17: 177-85.
9. Benini A. Clinical features of cervical root compression C5-C8 and their variations. *Neuro-Orthopedics*. 1987; 4: 74-88.
10. Binder A. Neck pain. *Clin Evid*. 2002; 8: 232-4.
11. Bohr T. Problems with myofascial pain syndrome and fibromyalgia syndrome. *Neurology*. 1996; 46: 593-7.
12. Brouillette DL, Gurske DT. Chiropractic of cervical radiculopathy caused by a herniated cervical disc. *J Manipulative Physiol Ther*. 1994; 17: 119-23.
13. Browning R, Jackson JL, O'Malley PG. Cyclobenzaprine and back pain: a meta-analysis. *Arch Intern Med*. 2001; 161: 1613-20.
14. Cannon DE, Dillingham TR, Miao H, Andary MT, Pezzin LE. Musculoskeletal disorders in referrals for suspected cervical radiculopathy. *Arch Phys Med Rehabil*. 2007; 88: 1256-9.
15. Caplan L. Management of cervical radiculopathy. *Eur Neurol*. 1995; 35: 309-20.
16. Carett S, Phil M, Fehlings MG. Cervical radiculopathy. *N Engl J Med*. 2005; 353: 392-9.
17. Cassidy JD, Lopes AA, Yong-Hing K. The immediate effect of manipulation versus mobilization on pain and range of motion in the cervical spine: a randomized controlled trial. *Phys Ther*. 1992; 15: 570-5.
18. Chan DK, Johnson MI, Sun KO, Doble SJ, Jenkins S. Electrical acustimulation of the wrist for chronic neck pain: a randomized, sham-controlled trial using a wrist-ankle acustimulation device. *Clin J Pain*. 2009; 25: 320-6.
19. Chung TS, Lee YJ, Kang SW, Park CJ, Kang WS, Shim YW. Reducibility of cervical disk herniation: evaluation at MR imaging during cervical traction with a nonmagnetic traction device. *Radiology*. 2002; 225: 895-900.
20. Cleland JA, Fritz JM, Whitman JM, Heath R. Predictors of short-term outcome in people with a clinical diagnosis of cervical radiculopathy. *Phys Ther*. 2007; 87: 1619-32.
21. Constantoyannis C, Konstantinou D, Kourtopoulos H, Papadakis N. Intermittent cervical traction for cervical radiculopathy caused by large-volume herniated disks. *J Manipulative Physiol Ther*. 2002; 25: 188-92.
22. Crandall PH, Batzdorf U. Cervical spondylitic myelopathy. *J Neurosurg*. 1966; 25: 57-66.
23. Cummings TM, White AR. Needling therapies in the management of myofascial trigger point pain: a systematic review. *Arch Phys Med Rehabil*. 2001; 82: 986-92.
24. Date ES, Gray LA. Electrodiagnostic evidence for cervical radiculopathy suprascapular neuropathy in shoulder pain. *Electromyogr Clin Neurophysiol*. 1996; 36: 333-9.
25. Davidson RI, Dunn EJ, Metzmaker JN. The shoulder abduction test in the diagnosis of radicular pain in cervical extradural compressive monoradiculopathies. *Spine*. 1981; 6: 441-6.

26. Deyo RA. Drug therapy for back pain: which drugs help which patients? *Spine*. 1996; 24: 2840-50.
27. Deyo RA, Haselkorn J, Hoffman R, Kent DL. Designing studies of diagnostic tests for low back pain or radiculopathy. *Spine*. 1994; 19: S2057-S2065.
28. Dillingham TR, Lauder TD, Andary M, Kumar S, Pezzin LE, Stephens RT, Shannon S. Identification of cervical radiculopathies: optimizing the electromyographic screen. *Am J Phys Med Rehabil*. 2001; 80: 84-91.
29. Douglass AB, Bope ET. Evaluation and treatment of posterior neck pain in family practice. *J Am Board Fam Pract*. 2004; 17: S13-S22.
30. El-Khoury GY, Ehara S, Weinstein IN, Montgomery WJ, Kathol MH. Epidural steroid injection: a procedure ideally performed with fluoroscopic control. *Radiology*. 1988; 168: 554-7.
31. Ellenberg MR, Honet JC, Treanor WJ. Cervical radiculopathy. *Arch Phys Med Rehabil*. 1994; 75: 342-52.
32. Eriksen K. Management of cervical disc herniation with upper cervical chiropractic care. *J Manipulative Physiol Ther*. 1998; 21: 51-6.
33. Fisher MA. Electrophysiology of radiculopathies. *Clin Neurophysiol*. 2002; 113: 317-35.
34. Freedman MK, Overton EA, Saulino MF, Holding MY, Kornbluth ID. Interventions in chronic pain management. 2. Diagnosis of cervical and thoracic pain syndromes. *Arch Phys Med Rehabil*. 2008; 89 (Suppl 1): S41-S46.
35. Fry SW, Seeff LB. Hepatotoxicity of analgesics and anti-inflammatory agents. *Gastroenterol Clin North Am*. 1995; 24: 875-905.
36. Garcia-Rodriguez LA, Hernandez-Diaz S. The risk of upper gastrointestinal complications associated with nonsteroidal anti-inflammatory drugs, glucocorticoids, acetaminophen, and combinations of these agents. *Arthritis Res*. 2001; 3: 98-101.
37. Garvey TA, Marks MR, Wiesel SW. A prospective, randomized, double-blind evaluation of trigger-point injection therapy for low-back pain. *Spine*. 1989; 14: 962-4.
38. Gross AR, Kay T, Hondras M, Kay T, Hondras M, Goldsmith C, Haines T, Peloso P, Kennedy C, Hoving J. Manual therapy for mechanical neck disorders: a systematic review. *Man Ther*. 2002; 7: 131-49.
39. Gunn CC. "Prepondylosis" and some pain syndromes following denervation supersensitivity. *Spine*. 1980; 5: 185-92.
40. Hadler NM. Fibromyalgia, chronic fatigue, and other iatrogenic diagnostic algorithms. Do some labels escalate illness in vulnerable patients? *Postgrad Med*. 1997; 102: 161-162, 165-166, 171-2.
41. Harrison DE, Cailliet R, Harrison DD, Janik TJ, Holland B. A new 3-point bending traction method for restoring cervical lordosis and cervical manipulation: a nonrandomized clinical controlled trial. *Arch Phys Med Rehabil*. 2002; 83: 447-53.
42. Heckmann J, Lang J, Zobelein I, Laumer R, Druscky A, Neundorfer B. Herniated cervical intervertebral discs with radiculopathy: an outcome study of conservatively or surgically treated patients. *J Spinal Disord*. 1999; 12: 396-401.
43. Henderson CM, Hennessy RG, Shuey HM Jr, Shackelford EG. Posterior-lateral foraminotomy as an exclusive operative technique for cervical radiculopathy: A review of 846 consecutively operated cases. *Neurosurgery*. 1983; 13: 504-12.
44. Hilibrand AS, Carlson GD, Palumbo MA, Jones PK, Bohlman HH. Radiculopathy and myelopathy at segments adjacent to the site of a previous anterior cervical arthrodesis. *J Bone Joint Surg Am*. 1999; 81: 519-28.
45. Honet JC, Puri K. Cervical radiculitis: treatment and results in 82 patients. *Arch Phys Med Rehabil*. 1976; 57: 12-6.
46. Hou CR, Tsai LC, Cheng KF, Chung KC, Hong CZ. Immediate effects of various physical therapeutic modalities on cervical myofascial pain and trigger-point sensitivity. *Arch Phys Med Rehabil*. 2002; 83: 1406-14.
47. Hoving JL, Gross AR, Gasner D, Kay T, Kennedy C, Hondras MA, Haines T, Bouter LM. A critical appraisal of review articles on the effectiveness of conservative treatment for neck pain. *Spine*. 2001; 26: 196-205.
48. Hult L. The Munkfors investigation. *Acta Orthop Scand Suppl*. 1954; 16: 1-76.
49. Hunt WE, Miller CA. Management of cervical radiculopathy. *Clin Neurosurg*. 1986; 33: 485-502.
50. Hurwitz EL, Aker PD, Adams AH, Meeker WC, Shekelle PG. Manipulation and mobilization of the cervical spine: a systematic review of the literature. *Spine*. 1996; 21: 1746-60.
51. Joghataei MT, Arab AM, Khaksar H. The effect of cervical traction combined with conventional therapy on grip strength on patients with cervical radiculopathy. *Clin Rehabil*. 2004; 18: 879-87.
52. Katirji B. The clinical electromyography examination. An overview. *Neurol Clin N Am*. 2002; 20: 291-303.
53. Kelly JJ, Karcher DS. Lymphoma and peripheral neuropathy: a clinical review. *Muscle Nerve*. 2005; 31: 301-13.
54. Kjellman GV, Skargren EI, Oberg BE. A critical analysis of randomised clinical trials on neck pain and treatment efficacy. A review of the literature. *Scand J Rehabil Med*. 1999; 31: 139-52.
55. Kohno M, Takahashi H, Ide K, Ishijima B, Yamada K, Nemoto S. A cervical dural arteriovenous fistula in a patient presenting with radiculopathy. Case report. *J Neurosurg*. 1996; 84: 119-23.
56. Korinath MC, Mull M. Vertebral artery loop causing cervical radiculopathy. *Surgical Neurology*. 2007; 67: 172-3.
57. LaBan MM, Braker AM, Meerschaert JR. Airport induced "cervical traction" radiculopathy: the OJ syndrome. *Arch Phys Med Rehabil*. 1989; 70: 845-7.
58. Lauder TD, Dillingham TR. The cervical radiculopathy screen: optimizing the number of muscles studied. *Muscle Nerve*. 1996; 19: 662-5.
59. Laun A, Lorenz R, Agnoli AL. Complications of cervical discography. *J Neurosurg Sci*. 1981; 25: 17-20.
60. Leboeuf-Yde C, Hennius B, Rudberg E, Leufvenmark P, Thunman M. Side effects of chiropractic treatment: a prospective study. *J Manipulative Physiol Ther*. 1997; 20: 511-5.

61. Letchuman R, Gay RE, Shelerud RA, VanOstrand LA. Are tender points associated with cervical radiculopathy? *Arch Phys Med Rehabil.* 2005; 86: 1333-7.
62. Levin KH. Electrodiagnostic approach to the patient with suspected radiculopathy. *Neurol Clin* 2002; 20: 397-421.
63. Liang ZH, Yang YH, Yu P, Zhu XP, Wu ZL, Zhang JF, Fu WB. Logistic regression analysis on therapeutic effect of acupuncture on neck pain caused by cervical spondylosis and factors influencing therapeutic effect. *Zhongguo Zhen Jiu.* 2009; 29: 173-6.
64. Magee DJ, Oborn-Barrett E, Turner S, Fenning N. A systematic overview of the effectiveness of physicaltherapy intervention on soft tissue neck injury following trauma. *Physiother Canada.* 2000; 52:111-30.
65. Makofsky HW. Técnicas para os tecidos conjuntivos e procedimentos de alongamentos para a coluna cervical. In: Makofsky HW, editor. *Coluna vertebral: terapia manual.* 1ª ed. Rio de Janeiro: Guanabara Koogan; 2006. p. 90-101.
66. Malanga GA. The diagnosis and treatment of cervical radiculopathy. *Med Sci Sports Exerc.* 1997; 29 (Suppl 7): S236-S245.
67. Meade TW, Dyer S, Browne W, Frank AO. Randomised comparison of chiropractic and hospital outpatient management for low back pain: results from extended follow up. *BMJ.* 1995; 311, 349-51.
68. Modic MT, Masaryk TJ, Mulopulos GP, Bundschuh C, Han JS, Bohlman H. Cervical radiculopathy: prospective evaluation with surface coil MR imaging, CT with Metrizamide, and Metrizamide myelography. *Radiology.* 1986; 161: 753-9.
69. Murphy DR, Hurwitz EL, Gregory A, Clary R. A nonsurgical approach to the management of patients with cervical radiculopathy: a prospective observational cohort study. *J Manipulative Physiol Ther.* 2006; 29: 279-88.
70. O'Connor OA, Wright J, Moskowitz C, et al. Phase II clinical experience with the novel proteasome inhibitor bortezomib in patients with indolent non-Hodgkin's lymphoma and mantle cell lymphoma. *J Clin Oncol.* 2005; 23: 676-84.
71. Olmarker K, Myers RR. Pathogenesis of sciatic pain: role of herniated nucleus pulposus and deformation of spinal nerve root and dorsal root ganglion. *Pain.* 1998; 78: 99-105.
72. Partanen J, Partanen K, Oikarinen H, Niemitukia L, Hernesniemi J. Preoperative electroneuromyography and myelography in cervical root compression. *Electromyogr Clin Neurophysiol.* 1991; 31: 21-6.
73. Perez-Martienz DA, Saiz-Diaz RA, de Toledo M, Berbel A, Martinez-Salio A, Prieto S. Cervical radiculopathy as a form of presentation of non-Hodgkin's lymphoma. *Rev Neurol.* 1998; 27: 91-3.
74. Philadelphia panel evidence-based clinical practice guidelines on selected rehabilitation interventions for neck pain. *Phys Ther.* 2001; 81: 1701-17.
75. Pikula JR. The effect of spinal manipulative therapy (SMT) on pain reduction and range of motion in patients with acute unilateral neck pain: a pilot study. *J Can Chiropr Assoc.* 1999; 43: 111-9.
76. Piperno M, Hellio le Graverand MP, Reboul P, Mathieu P, Tron AM, Perrin G, Peschard MJ, Richard M, Vignon E. Phospholipase A2 activity in herniated lumbar discs: clinical correlations and inhibition by piroxicam. *Spine.* 1997; 22: 2061-5.
77. Podner S. Critical reappraisal of referrals to electromyography and nerve conduction studies. *Eur J Neurol.* 2005; 12: 150-5.
78. Poletti CE. Third cervical nerve root and ganglion compression: clinical syndrome, surgical anatomy, and pathological findings. *Neurosurgery.* 1997; 39: 941-9.
79. Practice guidelines for chronic pain management. A report by the american society of anesthesiologists task force on pain management, chronic pain section. *Anesthesiology.* 1997; 86: 995-1004.
80. Quebec Task Force on Whiplash-associated disorders cohort study. *Spine.* 1995; 20 (Suppl 8): 125-65.
81. Radhakrishnan K, Litchy WJ, O'Fallon WM, Kurland LT. Epidemiology of cervical radiculopathy: a population-based study from Rochester, Minnesota, 1976 through 1990. *Brain* 1994; 2: 325-35.
82. Rappaport ZH, Devor M. Experimental pathophysiological correlates of clinical symptomatology in peripheral neuropathic pain syndromes. *Stereotact Funct Neurosurg.* 1990; 54-55: 90-5.
83. Rowlingson JC, Kirschenbaum LP. Epidural analgesic techniques in the management of cervical pain. *Anesth Analg.* 1986; 65: 938-42.
84. Rubin D. Cervical radiculitis: diagnosis and treatment. *Arch Phys Med Rehabil.* 1960; 41: 580-6.
85. Saal JS, Saal JA, Yurth EF. Nonoperative management of herniated cervical intervertebral disk with radiculopathy. *Spine.* 1996; 21: 1877-83.
86. Sampath P, Bendebba M, Davis JD, Drucker T. Outcome in patients with cervical radiculopathy: prospective, multicenter study with independent clinical review. *Spine* 1999; 24: 591-7.
87. Sanchez MC, Arenillas JIC, Gutierrez DA, Alonso JLG, Alvarez JDP. Cervical radiculopathy: a rare symptom of giant cell arteritis. *Arthritis Rheum.* 1983; 26: 207-9.
88. Sanders S, Harden N, Benson SE, Vincente PJ. Clinical Practice Guidelines for chronic nonmalignant pain syndrome patients II: an evidence-based approach. *J Back Musculoskel Rehabil.* 1999; 13: 47-58.
89. Senstad O, Leboeuf-Yde C, Borchgrevink CF. Sideeffects of chiropractic spinal manipulation: types, frequency, discomfort and course. *Scand J Prim Health Care.* 1996; 14: 50-3.
90. Shah KC, Rajshekhar V. Reliability of diagnosis of soft cervical disc prolapsed using Spurling's test. *British Journal of Neurosurgery.* 2004; 18: 480-3.
91. Shulman J. Treatment of neck pain with cervical epidural steroid injection. *Reg Anesth.* 1986; 11: 92-4.
92. Souza RB, Lavado EL, Medola FO, Blanco DH, Blanco JH. Radiographic analysis of the cervical spine in healthy individuals submitted to manual traction. *Radiol Bras.* 2008; 41: 245-9.
93. Sterling M, Jull G, Wright A. Cervical mobilisation: concurrent effects on pain, sympathetic nervous system activity and motor activity. *Man Ther.* 2001; 6: 72-81.
94. Stubblefield MD, Custodio CM. Upper-extremity pain disorders in breast cancer. *Arch Phys Med Rehabil* 2006; 87 (Suppl 1): S96-S99.

95. Swezey RL. Conservative treatment of cervical radiculopathy. *J Clin Rheum.* 1999; 5: 65-71.
96. Takahashi H, Suguro T, Okazima Y, Motegi M, Okada Y, Kakiuchi T. Inflammatory cytokines in the herniated disk of the lumbar spine. *Spine.* 1996; 21: 218-24.
97. Uematsu Y, Tokuhashi Y, Matsuzaki H. Radiculopathy after laminoplasty of the cervical spine. *Spine.* 1998; 23: 2057-62.
98. Upton AR, McComas AJ. The double crush in nerve entrapment syndromes. *Lancet.* 1973; 2: 359-62.
99. Vallée JN, Feydy A, Carier RY, Mutscheler C, Mompoin D, Vallée CA. Chronic cervical radiculopathy: lateral-approach periradicular corticosteroid injection. *Radiology.* 2001; 218: 886-92.
100. Vargo MM, Flood KM. Pancoast tumor presenting as cervical radiculopathy. *Arch Phys Med Rehabil.* 1990; 71: 606-9.
101. Viikari-Juntura E, Porras M, Laasonen EM. Validity of clinical tests in the diagnosis of root compression in cervical disc disease. *Spine.* 1989; 14: 253-7.
102. Wainner R, Gill H. Diagnosis and nonoperative management of cervical radiculopathy. *J Orthop Sports Phys Ther.* 2000; 12: 728-44.
103. Waldrop MA. Diagnosis and treatment of cervical radiculopathy using a clinical prediction rule and a multimodal intervention approach: a case series. *J Orthop Sports Phys Ther.* 2006; 36: 152-9.
104. White AR, Ernst E. A systematic review of randomized controlled trials of acupuncture for neck pain. *Rheumatology.* 1999; 38: 143-7.
105. Wilbourn AJ, Aminoff MJ. AAEM minimonograph 32: the electrodiagnostic examination in patients with radiculopathies. American Association of Electrodiagnostic Medicine. *Muscle Nerve.* 1998; 21: 1612-31.
106. Yaar I. The logical choice of muscles for needle-electromyography evaluation of cervical radiculopathy. *Arch Phys Med Rehabil.* 2005; 86: 521-6.
107. Yabuki S, Kikuchi S, Olmarker K, Myers RR. Acute effects of nucleus pulposus on blood flow and endoneurial fluid pressure in rat dorsal root ganglia. *Spine.* 1998; 23: 2517-23.
108. Young IA, Michener LA, Cleland JA, Aguilera AJ, Snyder AR. Manual therapy, exercise, and traction for patients with cervical radiculopathy: a randomized clinical trial. *Phys Ther.* 2009; 89: 632-42.

AUTOR CORRESPONDENTE

Prof. Dr. Carlos Umberto Pereira
Av. Augusto Maynard, 245/404
Bairro São Jose
CEP 49015-380 Aracaju - Sergipe
e-mail umberto@infonet.com.br

Gliomas múltiplos: relato de caso e revisão de literatura

Multiple gliomas: case report and literature review

Marcelo Lemos Vieira da Cunha¹

Francisco A. de Araújo Júnior¹

Denildo César Amaral Veríssimo¹

Roberta Rehder¹

José Antônio Maingue²

Paulo Eduardo Carneiro da Silva²

Samir Ale Bark²

Luis Alencar Biurrum Borba³

RESUMO

A melhoria no diagnóstico por imagem, aumento da expectativa de vida e métodos diagnósticos menos invasivos como a biópsia estereotáctica tornaram possíveis um maior número de diagnósticos definitivo de lesões múltiplas cerebrais. Acredita-se que o número crescente de gliomas múltiplos (GsMs) registrados seja decorrente de uma melhor investigação diagnóstica ao invés de um aumento no seu número absoluto por qualquer outro motivo. Diagnósticos presuntivos muito utilizados em relação a lesões múltiplas cerebrais em um passado recente, não encontram mais lugar na neurocirurgia atual.

A descrição deste caso, bem como a revisão literária, objetiva ao neurocirurgião ter em mente o diagnóstico de GsMs, pois, apresentam características clínicas e radiológicas semelhantes a patologias benignas de excelente prognóstico bem como lesões expansivas também de prognóstico reservado, mas que exigem manejo diferente por parte do médico assistente.

Palavras-chave: neoplasias cerebrais, metástase, glioma.

ABSTRACT

Improvements in diagnostic imaging, expanded life expectancy, and minimally invasive diagnostic methods such as stereotactic biopsy have made possible to define a greater number of multiple cerebral lesions. An increasing number of multiple gliomas (MsGs) have been registered most likely due to better methods of diagnosis instead of other reasons. Presumptive diagnosis has lost its place in actual Neurosurgery.

The present case description as well as literature review has the objective to remind the neurosurgeon about the differential diagnosis of MsGs due to its poor prognosis and its clinical and radiological resemblance to benign pathologies of excellent prognosis or to expanded lesions which require different approaches by the assistant surgeon.

Keywords: cerebral neoplasm, metastasis, glioma.

MATERIAL E MÉTODOS

A presente revisão da literatura foi realizada por meio de pesquisa eletrônica no Pub Med (www.pubmed.com) mediante procura do termo: “multiple gliomas” limitado a artigos redigidos em inglês, publicados a partir de 01/01/1975, relativo a humanos. Os dados considerados pertinentes serão apresentados e discutidos.

RELATO DE CASO

Paciente, E.R.S., 30 anos, feminina, preta. Início de déficit motor em hemicorpo esquerdo uma semana antes da internação, de caráter progressivo, associado a náuseas, vômitos e cefaléia, mais localizada em região fronto-temporal direita. Sem relato de comorbidades, uso de qualquer medicação ou vício. Exame neurológico: Glasgow 15, pupilas isofotorreagentes, hemiparesia esquerda incompleta, proporcionada. Evolução com crises parciais simples (mioclonia em membro superior esquerdo e hemiface esquerda).

Os dados laboratoriais: Toxoplasmose IGG: + ; IGM -; Citomegalovírus IGG + ; VHS 11mm/h; Anti HIV não reagente. Radiografia de tórax e ultra-som abdominal normais. A tomografia computadorizada (TC) de crânio inicial revelou imagem hipodensa em região fronto-parietal direita sem efeito expansivo importante com mínima captação de contraste. Ressonância magnética (RM) de crânio demonstrou múltiplas imagens nodulares (seis), caracterizadas por sinal isoíntenso em T1 e discretamente hiperíntenso em T2, esparsas pelo parênquima encefálico, principalmente na junção córtex/substância branca, a maior localizada em lobo frontal direito, perissilviana com cerca de 10 mm, associada a importante edema vasogênico.

1. Médico residente de neurocirurgia do Departamento de Neurocirurgia do Hospital Universitário Evangélico de Curitiba.

2. Neurocirurgião, membro do Departamento de Neurocirurgia do Hospital Universitário Evangélico de Curitiba.

3. Chefe do Departamento de Neurocirurgia do Hospital Universitário Evangélico de Curitiba

Presença também de edema em lesão localizada no lobo frontal esquerdo, também perissilviana, ambas com realce periférico pelo contraste. Não foi identificado edema significativo ou realce pelo gadolínio nas demais lesões. A hipótese radiológica aventada foi de disseminação hematogênica (lesões neoplásicas secundárias). (Fig. 1, 2).

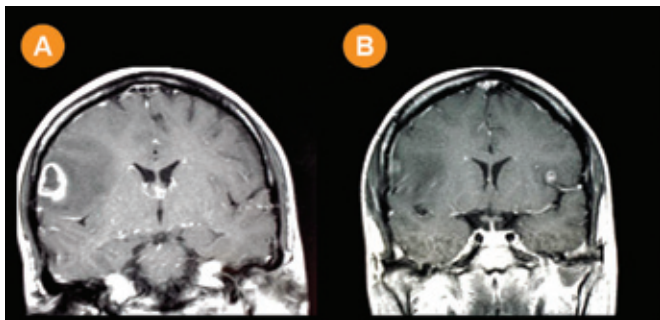


Figura 1. RM - Cortes coronais ,pós-contraste, ponderada em T1 : Em A : a lesão maior peri-silviana direita. Em B: lesão perissilviana esquerda.

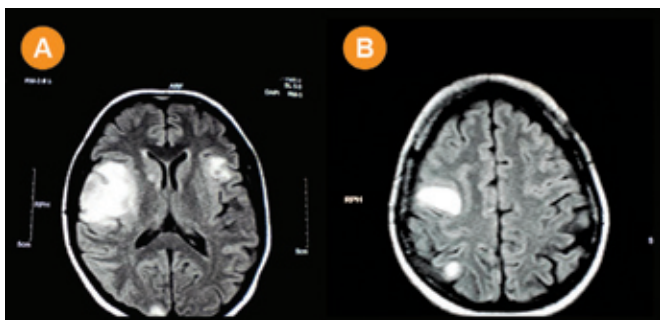


Figura 2. RM – Cortes axiais . Em A , seqüência flair demonstrando as duas lesões peri-silvianas, à direita e à esquerda, bem como lesão em polo occipital direito. Em B : , sequencia flair, com demonstração de outra lesão em transição parieto-occipital direita.

Foi realizada excisão da maior lesão , frontal direita,cujo anátomo-patológico demonstrou um glioblastoma multiforme, (Fig.3) tendo apresentado, no pós-operatório, quadro de insuficiência respiratória aguda culminando com óbito.

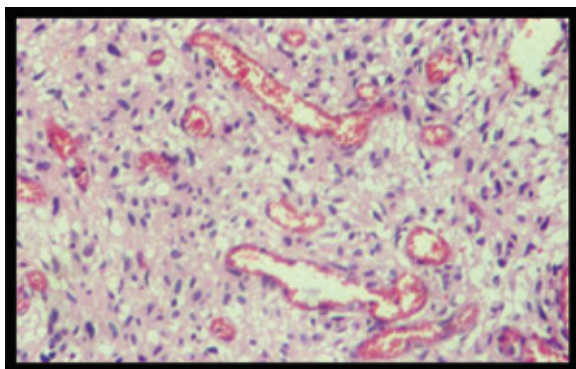


Figura 3. Exame anátomo-patológico (HE) demonstrando atipias celulares, áreas de neovascularização e necrose, compatíveis com glioblastoma multiforme.

DISCUSSÃO

Múltiplas lesões intracerebrais, nos dias atuais, correspondem a um real desafio diagnóstico, sobretudo em pacientes idosos. A sensível melhora radiológica alcançada na neuroimagem traz consigo mudanças estatísticas em relação a lesões cerebrais variadas. Em um passado não tão distante, um paciente geriátrico com uma história sugestiva de neoplasia com um exame radiológico demonstrando tais alterações, já possuía o diagnóstico presuntivo de metástase cerebral - com o adendo de que este é, infelizmente, o pensamento de muitos neurocirurgiões. Contra este pensamento anacrônico, surgem dados na literatura que nos remetem a considerar gliomas múltiplos no diagnóstico diferencial de múltiplas lesões expansivas intracerebrais. Baseado em dados oriundos de autópsias, a percentagem de gliomas com mais de um foco alcança até 28%¹⁵.

Os GsMs não apresentam predisposição por sexo e/ou idade em relação aos gliomas unilesionais, apresentando-se também em torno da terceira à sétima década. A grande maioria é esporádica, ocorrendo casos familiares notadamente em pacientes mais jovens e conseqüentes a desordens neurogenéticas (por exemplo, Von Hippel Lindau, neurofibromatose, Turcot, Li-Fraumeni, esclerose tuberosa)^{5,8}. A utilização e disseminação da TC e RM de crânio são compatíveis com o aumento na frequência diagnóstica de GsMs - com uma maior sensibilidade conferida à RM¹¹.

Com uma prevalência estimada em 1-10%^{6,11}, os GsMs são considerados multicêntricos, se não houver contigüidade entre as lesões, se as lesões não puderem ser consideradas como lesões satélites de um tumor primário e se uma via determinada de disseminação, parenquimatosa ou líquórica, puder ser razoavelmente excluída. Caso esses requisitos não forem preenchidos, os gliomas são considerados multifocais². Verdadeiros GsMs multicêntricos são incomuns. Este diagnóstico só pode ser firmado após meticulosa secção e exame histopatológico do tecido cerebral de permeio entre dois discretos focos tumorais, a fim de certificar-se de que não contenham evidências microscópicas de disseminação tumoral direta. A multicentricidade foi verificada em apenas 2,5% dos casos em duas séries de autópsias bem documentadas¹⁴.

A classificação em multicêntricos e multifocais, além de ser difícil, teria relevância puramente acadêmica, pois não implica mudanças no prognóstico e tratamento dispensados¹¹. Deve-se fazer um esforço na classificação em sincrônico ou precoce (apresentação simultânea no momento do diagnóstico) e metacrônicos ou tardios (apresentação após dois meses do diagnóstico). Conforme Jomin et al., GsMs precoces e tardios teriam graus de malignidade e comportamento diferentes justificando a classificação cronológica⁹.

Gliomas múltiplos apresentam prevalência maior em pacientes com histopatologia compatível com glioblastoma multiforme. Neste caso, a multiplicidade alcançaria até 20% dos casos⁷, com menor incidência naqueles com astrocitoma anaplásico e

astrocitoma grau II, sendo raro em pacientes com diagnóstico de astrocitoma grau I. Oligodendrogliomas e tumores mistos também são relatados^{11,15}.

O conceito da multiplicidade deve ser levado em consideração não apenas por questões diagnósticas em pacientes que possuem múltiplas lesões explícitas em exames de imagem: pode ser a justificativa para que tumores aparentemente únicos ao diagnóstico radiológico apresentem quadros histopatológicos diferentes em extremidades diferentes de uma mesma lesão, representando a coalescência de focos tumorais múltiplos¹.

A localização mais relatada dos GsMs é a supratentorial, sem predileção hemisférica, podendo ser, mais raramente, bilateral - descrição que não corrobora o caso relatado. Eles ocorrem mais comumente nos lobos frontais e parietais, seguidos pelos temporais, sendo raros nos lobos occipitais. A grande maioria dos pacientes apresenta duas ou três lesões, havendo descrições de até 15 lesões. É rara a concomitância de lesões supra e infratentoriais bem como o acometimento cerebelar bilateral, assim como do tronco cerebral ou o acometimento medular e encefálico de forma multicêntrica⁷.

A disseminação das células gliomatosas pode se dar através dos espaços perivasculares de Virchow-Robin, leptomeninge e corpo caloso. Pelo fato de os GsMs serem uma raridade, se comparados à frequência com que se encontra infiltração dos espaços liquorícos, esta via se torna pouco relevante¹⁵. A disseminação via vasos sanguíneos é considerada improvável devido à espessura das paredes arteriais, ao diâmetro crescente das veias e à direção de seu fluxo, o que dificulta a impactação de células metastáticas. Além disso, os GsMs raramente apresentam disseminação de acordo com os territórios vasculares⁷.

O diagnóstico diferencial de múltiplas lesões de contraste anelar à TC de crânio apresenta um grande número de entidades patológicas. Burrows e Leeds documentaram treze diferentes causas para este padrão de apresentação radiológica⁴: abscessos e metástases múltiplas são as principais considerações diagnósticas. A seguir, enumeramos algumas características que favorecem o diagnóstico de GsMs em detrimento ao de metástase^{7,15}:

- 1) Lesão fora da junção córtico medular;
- 2) Nódulo sólido com ausência de necrose central;
- 3) Comprometimento do mesmo hemisfério sem lesão contralateral;
- 4) Localização profunda;
- 5) Irregularidade da forma;
- 6) Maiores;
- 7) Realce irregular com anel mais espesso ao contraste;
- 8) Edema mais extenso.

Apesar das descrições lesionais supracitadas, não há características de imagem que seguramente sejam capazes de distinguir metástases de GsMs.

Embora metástase e abscesso sejam os principais diagnósticos diferenciais, não se deve ignorar doenças infecciosas, tais como neurotoxoplasmose, linfoma e granulomas ocasionados por tuberculose - especialmente no Brasil, no caso deste último, por tratar-se de endemia. Cabe ainda lembrar - em menor escala - lesões fúngicas, vasculites, esclerose múltipla e radionecrose^{3,8}.

A confirmação histológica é importante, pois, em até 29,1% dos pacientes diagnosticados com GsMs numa série apresentavam neoplasia sistêmica conhecida¹¹. Alguns estudos sugerem, ainda sem comprovação científica necessária, alterações gênicas e/ou moleculares para a associação de neoplasias primárias do sistema nervoso central e outras neoplasias sistêmicas como, por exemplo, câncer de mama e GsMs associados ao gene BCRA-1¹³.

O melhor tratamento para GsMs permanece uma incógnita. Devido à variedade histopatológica, a resposta à terapêutica dispensada provavelmente é ainda mais variável que a dos gliomas únicos. O diagnóstico histopatológico em pacientes com lesões múltiplas é de suma importância, pois a dose de radioterapia é mais elevada em GsMs que em metástases, conferindo, aos primeiros, maiores taxas de efeitos colaterais bem como aumento discreto em sobrevida^{12,16}. Não há relatos de interferência na evolução destes pacientes com quimioterapia adjuvante.

O prognóstico parece variar conforme número, localização e quadro histológico da lesão. Os classificados como precoces teriam em média uma sobrevida de seis meses, enquanto os tardios, oito meses².

CONCLUSÃO

Mesmo com o avanço verificado na neuroimagem, o manejo de pacientes com lesões múltiplas cerebrais deve ser baseado no diagnóstico histológico, uma vez que não há nenhuma imagem patognomônica das enfermidades envolvidas no diagnóstico diferencial. Embora menos comum que metástases e abscessos cerebrais, tais imagens podem corresponder a GsMs, necessitando de manejo peculiar a tal patologia.

REFERÊNCIAS

- 1) Barnard RO, Geddes JF. The incidence of multifocal cerebral gliomas: a histologic study of large hemisphere sections. *Cancer* 1987;60:1519-31.
- 2) Batzdorf U, Malamud N. The problem of multicentric gliomas. *J Neurosurg* 1963;20:122-36
- 3) Brismar J, Hugosson C, Larsson SG, Lundstedt C, Nyman R. Imaging of tuberculosis III: tuberculosis as a mimicker of brain tumor. *Acta Radiol* 1996;37:496-505.
- 4) Burrows EH, Leeds NE. *Neuroradiology*. New York: Churchill-Livingstone, 1981
- 5) Caroli, E., Salvati M, Peruzzi P, Frati A., Giangaspero F. Familial gliomas. Analysis of six families with gliomas and without other inheritable syndromes. *Neurosurgery* 2003; 26: 280-2.
- 6) Choucair AK, Levin VA, Gutin PH, Davis RL, Silver P, Edwards MS, et al. Development of multiple lesions during radiation therapy and chemotherapy in patients with gliomas. *J Neurosurg* 1986; 65:654-8.
- 7) Franco CM, Malheiros SM, Nogueira RG, Batista MA, Santos AJ, Abdala NS, et al. Multiple gliomas. Illustrative cases of 4 different presentations. *Arq Neuropsiq* 2000 Mar; 58(1):150-6.
- 8) Grossman SA, Osman M, Hrubam R, Piantadosi S.: Central nervous system cancers in first degree relatives and spouses. *Cancer Inv* 1999;17: 299-308.
- 9) Jomin M, Lesoin F, Lozes G, Delandsheer JM, Biondi A, Krivosic I. Les gliomes a foyers multiples: à propos de 10 observations. *Neurochirurgie* 1983;29:411-6.
- 10) Kyritsis AP, Levin VA, Yung WKA, Leeds NE. Imaging patterns of multifocal gliomas. *Eur J Radiol* 1993; 16:163 -70.
- 11) Kyritsis AP, Yung WKA, Leeds NE, Bruner J, Gleason MJ, Levin VA. Multifocal cerebral gliomas associated with secondary malignancies. (Letter). *Lancet* 1992; 339:1229 -30
- 12) Patchell RA. Metastatic brain tumors. *Neurol Clin* 1995; 13:919 -5.
- 13) Piccirilli M, Salvati M, Bistazzoni S, Frati A, Brogna C, Giangaspero F, et al. Glioblastoma multiforme and breast cancer: report on 11 cases and clinic-pathologic remarks. *Tumori* 2005; 91: 256 -60.
- 14) Russell DS, Rubinstein LJ. *Pathology of tumours of the nervous system*. London: E. Arnold, 1959, p.152-3.
- 15) Tassel PV, Lee YY, Bruner JM. Synchronous and metachronous malignant gliomas: CT findings. *AJNR* 1988; 9:725-32.
- 16) Wen PY, Fine HA, Black P, Shrieve DC, Alexander E III, Loeffler JS. High-grade astrocytomas. *Neurol Clin* 1995; 13:884 -8.

AUTOR CORRESPONDENTE

Luis Alencar Biurrun Borba
Alameda Augusto Stelfeld, 1908.
Departamento de Neurocirurgia, 6º andar.
CEP 80730-150
Curitiba – PR
Tel. : (41) 9981-0225
E-mail: luisaborba@terra.com.br

Thoracic medulloblastoma metastasis: a case report and literature review

Metástase torácica de meduloblastoma. Relato de caso e revisão da literatura

Allan Dias Polverini¹
 Guilherme Fonseca Bortoluzzi¹
 Eduardo Jorge Cury Filho¹
 Santiago Luis Sanchez Jr¹
 Stefan Szylewicz¹
 Paulo Roberto Sagiorato da Silva²
 Mauro Sergio Domienikan²
 José Carlos Rodrigues Jr.²
 Carlos Tadeu Parisi de Oliveira³

ABSTRACT

Introduction: Medulloblastoma is one of the most frequent malignancies of Central Nervous System (CNS) in childhood and has low incidence in adult population. Recurrences are frequent in both populations; systemic metastasis is a rare event. **Objective:** Report an unusual medulloblastoma case evolution, with thorax metastasis after 6 years of quiescence and compare results with literature data. **Methods:** Registers survey of previously operated patient from a posterior fossa medulloblastoma with diagnose of thoracic metastasis. Acquired data were analyzed and compared with those from literature. **Case report:** Twenty-two years-old patient, with a previously operated on posterior fossa medulloblastoma. Six years later, presents with asthenia and vertigo: an x-ray diagnosis of a lesion in the apex of left chest is confirmed with a thoracic computerized tomography. A laparoscopic biopsy is done, disclosing an infiltrative tumor, adherent to the parietal pleura and highly vascularized. AP diagnosis was compatible with metastasis of medulloblastoma. **Conclusion:** Posterior fossa recurrences are frequent in the adult population, followed by the subfrontal region. About 5% of medulloblastoma metastases are systemic, especially in bones (77%), and even rarer in the lungs, as shown in this report.

Keywords: Cerebellar Neoplasms, Medulloblastoma, Primitive Neuroectodermal Tumor, Neoplasm Metastasis.

RESUMO

Introdução: Medulloblastoma é uma das neoplasias do Sistema Nervoso Central (SNC) mais freqüente na população infantil e de baixa incidência na população adulta. Recidivas locais são freqüentes em ambas as populações, metástase sistêmica é evento raro. **Objetivos:** Relatar caso de medulloblastoma de evolução pouco usual, com metástase para tórax após seis anos de quiescência e comparar dados aos da literatura. **Método:** Realizado levantamento de prontuário de pacientes previamente operados de medulloblastoma de fossa posterior, que tenham apresentado metástase em tórax. Os dados obtidos foram analisados e comparados aos da literatura. **Relato do caso:** FRS, 22 anos, operado de medulloblastoma de fossa posterior. Seis anos após o procedimento, apresentou quadro astênico e vertiginoso, sendo diagnosticada lesão em ápice de campo pulmonar esquerdo à radiografia, confirmada por Tomografia computadorizada. Submetido a toracoscopia para biopsia excisional da lesão evidenciou-se tumoração infiltrativa, aderida à pleura parietal, friável, bem vascularizada, cujo exame anátomo-patológico foi compatível com metástase de medulloblastoma. **Conclusão:** Na população adulta, recidivas são freqüentes, especialmente no sítio primário, seguido pela região subfrontal. Cerca de 5% das metástases do medulloblastoma são sistêmicas, em especial para tecidos ósseos (77%), sendo, portanto, evento pouco comum, mais ainda quando localizadas no tórax.

Palavras-chave: Neoplasias Cerebelares, Medulloblastoma, Tumor Neuroectodérmico Primitivo, Metástase Neoplásica.

1. Médico Residente do Serviço de Neurocirurgia do Hospital Universitário São Francisco (SBN) – Bragança Paulista – SP
2. Neurocirurgião Assistente do Serviço de Neurocirurgia do Hospital Universitário São Francisco – Bragança Paulista – SP
3. Chefe do Serviço de Neurocirurgia do Hospital Universitário São Francisco – Bragança Paulista – SP - Professor da disciplina de Neurologia/Neurocirurgia da Faculdade de Medicina da Universidade São Francisco – Bragança Paulista - SP

INTRODUCTION

Medulloblastoma is one of the most frequent Central Nervous System (CNS) tumors in infant population, corresponding for 20 to 30% of all CNS children's tumors. It manifests before 15 years old with bimodal incidence curve. In adults, its frequency is low, between 0.4 and 1%, having between men and white people the major incidence. Its cells ability of surviving in subarachnoid space is well known, what explains, partially, its high recurrence in the CNS.^{1,4}

There are few reports of extra neural medulloblastoma metastases in literature and it has been associated with lost of meningeal integrity, like the usage of shunts, previous surgical procedures and isolated radiotherapy^{2, 4, 14, 18, 19}.

OBJECTIVES

To show a case of a patient previously operated on for a posterior fossa medulloblastoma that had an unusual evolution, with thoracic metastasis, after a six years free-disease survival period, as well to compare data with recent medical literature.

METHODS

Registers survey of previously operated on patients from posterior fossa medulloblastoma with recent diagnosis of thoracic metastasis was used. Acquired data were analyzed and compared with those from literature.

CASE REPORT

Male patient, 22 years of age with a previously operated posterior fossa medulloblastoma in September 2001. The primary lesion was described as a tumor from right cerebellar hemisphere with extension to meninges, ipsilateral transverse venous sinus, sinus confluence and occipital bone. Right occipital craniotomy and gross total tumor excision with macroscopically 95% of the lesion being excised, followed by adjuvant chemotherapy and radiotherapy. Since then, the patient was followed in the outpatient clinic, with no evidence of disease recurrence. Six years later, the patient evolves with asthenia and vertigo symptoms, and a chronic anemia is investigated: a relevant

worsening of anemia is evidenced and a blood transfusion is indicated. A chest x-ray reveals a hyperdense lesion in the apex of the left thorax (Fig. 1)

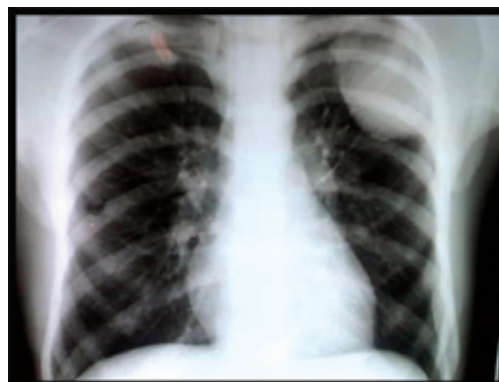

Figure 1. Chest X-ray showing hyperdense lesion in the apex of the left thorax.

Chest computed tomography demonstrated a lesion in dorsal apex of left thorax with approximately 8 centimeters of diameter, well defined limits in pulmonary interface but infiltrative in parietal border, with pleural and adjacent structures involved, with associated bone destruction (Fig. 2).

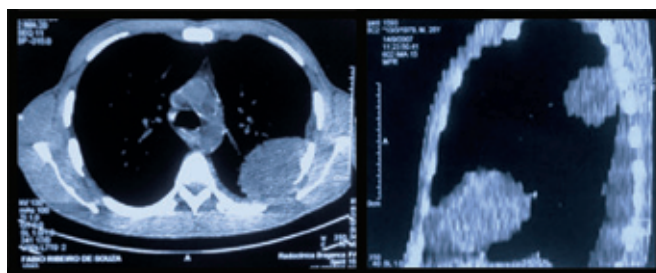


Figure 2. Chest CT with axial (left side) and sagittal reconstruction (right side) showing an intermediary density lesion in the left thorax with infiltrative signs to adjacent ribs and soft tissue.

Thoracoscopy with excisional lesion biopsy was performed, revealing an infiltrative and well vascularized lesion attached to parietal pleura, whose histological analysis was compatible with medulloblastoma metastasis (Fig. 3). The patient is under multidisciplinary follow-up, with signs of bone metastasis in right knee.

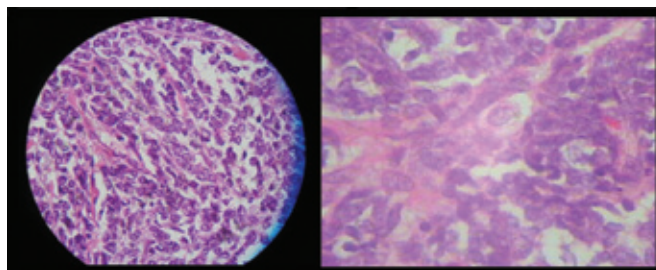


Figure 3. Histology preparation: Left-aspect of primary lesion as hiperchromatic groups of cells (HE). Right - thoracic lesion exam evidences similar cellular characteristics: groups of large cells with dense chromatin (HE)

DISCUSSION

The first well described case of extra-neural metastasis of medulloblastoma was reported in 1936¹⁹: since then, few reports have been published in medical literature. The major tendency of medulloblastoma cells to achieve subarachnoid and ventricular spaces predisposes dissemination to the spinal compartment^{1, 14, 19}. Evidence shows that its cells have the ability to survive in subarachnoid environment and have feasibility to dissemination or growth and adhesion to CNS tissue⁴. However, besides its low incidence, systemic metastases of medulloblastoma are related to progression of the neoplasm and to worsening of prognosis when compared to cases of CNS metastasis or recurrence.

About 5% of medulloblastoma metastases are systemic, in special to bone tissue (77%), lymphatic tissue (33%), pulmonary tissue (17%), muscles (13%) and liver (10%) as shown in Fig. 4, adapted from a literature review done by Rochkind et al.²⁴.

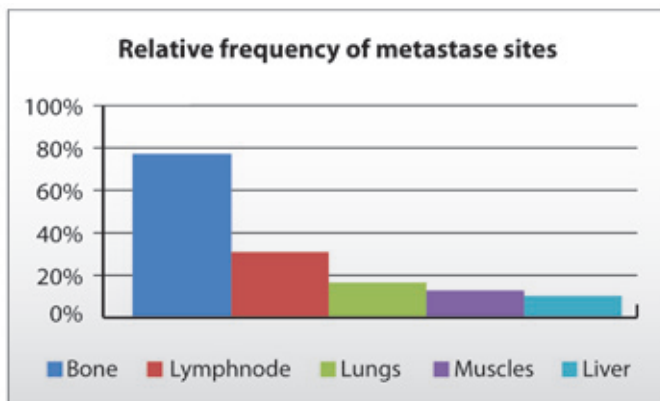


Table 1: Relative frequency of extra cranial metastases of medulloblastoma. (Rochkind et al. 1991).

Medical literature reports few cases of abdominal metastasis throughout ventricular shunts^{18, 19}, but hematogenic pathway is the main dissemination mechanism, as proposed in 1973; 58 cases of peritoneal metastasis through ventricular shunt were found by Liacono et al. in a review of literature published in 2006, considering every type of CNS tumor metastasis.¹⁸

Systemic metastases are associated with disease progression and higher grade of anaplasia^{9, 11, 13, 21}. Although controversial in adult medulloblastoma the prognostic value of anaplasia grade, in children population it is well established^{9, 11}. In this particular reported case, the involvement of cranial vascular structures predisposes to the hematogenic dissemination of the neoplasia, especially to thorax. It is known that the most frequent sites implicated in recurrence of the disease is the primary lesion site, followed by metastasis to subfrontal region^{3, 14}.

Systemic metastases of medulloblastoma are a rare event, however recurrence in adult population are frequent, especially in primary lesion site^{3, 14}, both of them with prognostic implications not well defined by far in the literature. As shown, medulloblastoma metastases to the thorax are rare, especially when there is no recurrence in the original site and after a long recurrence-free time.

Disclaimer: The authors report no conflict of interest referring to the above mentioned presentation.

REFERENCES

1. Aguiar PH, Prudente M, Freitas ABR, Rotta JMR, Plese JPP, Andrioli MSD. Medulloblastoma em adultos - Análise de uma Casuística e Resultados Cirúrgicos. *Arq Neuropsiquiatr*. 1999; 57(4): 982-9
2. Chan WA, Tarbell NJ, Black PM, Louis DN, Frosch MP, Anukiewicz M, et al. Adult medulloblastoma: prognostic factors and patterns of relapse. *Neurosurgery* 2000; 47: 623-31.
3. Crawford JR, MacDonald TJ, Packer RJ. Medulloblastoma in childhood: new biological advances. *Lancet Neurol*, 2007; 6: 1073-85.
4. Corcoran A, Del Maestro RF. Testing the "Go or Grow" hypothesis in human medulloblastoma cell lines in two and three dimensions. *Neurosurgery*, 2003; 53: 1, 174-85.
5. DeAngelis, LM. Brain Tumors. *N Engl J Med*, 2001; 344(2): 114-23.
6. DeAngelis LM. Chemotherapy for Brain Tumors — A New Beginning. *N Engl J Med*, 2005; 352: 10.
7. Dharmaraj P, Ball S, Johnstone H, Bailey S, Clifford SC, Hale J, et al. Hypercalcemia in relapsed medulloblastoma 8 years post-diagnosis; evidence to support pthrp production by medulloblastoma cells. *Horm Res*, 2006; 66: 268-72.
8. Eberhart CG, Cohen K, Tihan T, Goldthwaite PT, Burguer PC. Medulloblastomas with systemic metastasis: evaluation of tumor histopathology and clinical behavior in 23 patients. *J Ped Hematology/Oncology*. 2003; 25 (3): 198-203.
9. Eberhart CG, Kratz J, Wang Y, Summers C, Stearns D, Cohen K et al. Histopathological and molecular prognosis in medulloblastoma: c-myc, N-myc, TrkC, and Anaplasia. *J Neuropathol Exp Neurol*, 2004; 63: 441- 9.
10. Franco CMR, Malheiros SMF, Gabbai AA. Medulloblastoma em adultos. *Rev Neurociências*, 1999; 7(3): 129-35.
11. Giordana MT, D'Agostinho C, Pollo B, Silvani A, Ferracini R, Paiolo A, et al. Anaplasia is rare and does not influence prognosis in adult medulloblastoma. *J Neuropathol Exp Neurol*, 2005; 64:10, 869 – 74.
12. Greenberg H, Chamberlain MC, Glantz MJ, Wang S. Adult medulloblastoma: multiagent chemotherapy. *Neurooncology*, 2001; 3(1): 29-34.

13. Gulino A, Arcella A, Giangaspero F. Pathological and molecular heterogeneity of medulloblastoma. *Curr Opin Oncol*, 2008; 20: 668-75.
14. Jouanneau E, Guzman RA, Desuzinges C, Frappaz D, Louis-Tisserand G, Sunyach M, et al. Very late frontal relapse of medulloblastoma mimicking a meningioma in adult: Usefulness of H Magnetic Resonance Spectroscopy and diffusion-perfusion Magnetic Resonance Imaging for preoperative diagnosis: case report. *Neurosurgery*, 58:4, e-789.
15. Kato S, Aoki H, Tamura K, Hayashi H, Miyata H, Hori T, et al. Massive lung metastasis from cerebellar medulloblastoma: a report of one case and review of literature. *Yonago Acta Med*, 1997; 40: 63-72.
16. Kleinman GM, Hochberg FH, Richardson Jr. EP. Systemic metastases from medulloblastoma: Report of two cases and review of the literature. *Cancer*, 2006; 48(10): 2296-309.
17. Kunschner LJ, Kuttesch J, Hess K, Yung WKA. Survival and recurrence factors on adult medulloblastoma: The M. D. Anderson Cancer Center experience from 1978 to 1998, *Neurooncology*, 2001; 3(3): 167-73.
18. Loiacono F, Morra A, Venturini S, Balestreri L. Abdominal Metastases of Medulloblastoma Related to a Ventriculoperitoneal Shunt. *AJR*, 2006; 186: 1548-50.
19. Magtibay PM, Friedman JA, Rao DR, Buckner JC, Cliby WA. Unusual presentation of adult metastatic peritoneal medulloblastoma associated with a ventriculoperitoneal shunt: A case study and review of literature. *Neuro-Oncology*, 2003; 5(3):217-20.
20. Mejía L, Neira F. Medulloblastoma en adultos. *Rev. Col Cancerol*, 2005; 9(1): 34-8.
21. Narendran A, Monteleone PM, Steele DA, Hicks RJ, Kelleher JF. Successful treatment of disseminated relapsed medulloblastoma in infant by primary radiotherapy. *J Pediat Hematology/oncology*, 2001; 23(1): 51-3.
22. Paulino AC, Teh BS. Treatment of Brain Tumors. *N Engl J Med*, 2005; 352: 22.
23. Reis Filho JS, Gasparetto EL, Faoro LN Araújo JC, Torres LFB. Medulloblastomas – Achados Clínicos, Epidemiológicos e Anátomo-Patológicos de 28 casos. *Arq Neuropsiquiatr*. 2000; 58(1), 76-80.
24. Rochkind S, Blatt I, Sadeh M, Goldhammer Y. Extracranial Metastases of Medulloblastoma in Adults: Literature Review. *J Neurol Neurosurg Psychiatry*; 1991; 54: 80-6,
25. Rutkowski S, Bode U, Deinlein F, Ottensmeier H, Warmuth-Metz M, Soerensen N, et al. Treatment of early childhood medulloblastoma by postoperative chemotherapy alone. *N Engl J Med*, 2005; 352: 978-86.
26. Taylor RE, Bailey CC, Robinson KJ, Weston CL, Walker DA, Ellison D, et al. Outcome for patients with metastatic (M2-3) medulloblastoma treated with SIOP/UKCCSG PNET-3 chemotherapy. *Eur J Cancer*. 2005; 41(5):727-34.
27. Vélez AT, Vélez ET, Vial MF, Luna F, Vélez MT. Medulloblastoma. Caracterización de los últimos 10 Años em Hospital Guillermo Grant Bbenavent, Concepcion. *Rev. Chil. Neurocirug*, 2007; 29: 36-8.
28. Vieco PT, Azouz EM, Hoeffel JC. Metastases to bone in medulloblastoma. *Skeletal Radiology*, 2004;18(6), 445-9.
29. Oliveira CTP, Bonatelli VR, Levi SA, Settanni FAP. Contribuição ao estudo dos tumores intracranianos na infância: a propósito de 519 casos; distribuição em relação à idade, sexo, topografia e natureza/ Intracranial tumors in infancy: apropos of 519 cases; distribution according to age,sex,topography and nature *Rev Bras Neurol*. 1986; 22(4): 109-115.

CORRESPONDING AUTHOR

Allan Dias Polverini

R. Eunice Ferraz Fernandes 46/ 32 – Jd Nova Bragança – Bragança Paulista - SP - 12914-500 – tel: (011) 962-8494/(011)4184-2093 – polverad@hotmail.com

Schwannoma of the lumbar spine: Case report

Schwannoma de coluna lombar – Relato de caso

Manoel Balduino Leal Filho¹

Raimundo Gerônimo da Silva Júnior²

Luciana Maria Pinheiro Leal³

ABSTRACT

Objective: To show a case of lumbar spine schwannoma that presented with low back pain and sciatica. **Case:** A patient that presented with low back pain and sciatica. The Gadolinium-enhanced Magnetic Resonance Imaging (MRI) showed a lumbar L4-L5 schwannoma. He underwent lumbar laminotomy and intradural microsurgery. The lesion was totally removed. There was an important improvement on postoperative and at one-year follow up MRI showed no tumor. **Conclusion:** The authors stress that spine schwannoma should be considered in the differential diagnosis of a patient experiencing symptoms of disc herniation, a disease of more common occurrence.

Keywords: Lumbar spine schwannoma, low back pain, sciatica.

RESUMO

Objetivo: Mostrar um caso de schwannoma de coluna lombar que se apresentou com um quadro clínico de lombalgia e ciática. **Caso:** O paciente queixava-se de lombalgia e ciática à esquerda. A ressonância magnética (RM) mostrou um schwannoma lombar L4-L5. O paciente foi submetido à laminotomia e microcirurgia intradural, com remoção total do tumor. Houve uma importante recuperação no pós-operatório e a RM um ano após mostrou ressecção completa. **Conclusão:** Os autores enfatizam que o schwannoma de coluna lombar deve ser considerado no diagnóstico diferencial de um paciente com o quadro clínico de lombalgia e ciática, que são sintomas mais comuns da doença discal.

Palavras-chaves: Lumbar spine schwannoma, low back pain, sciatica.

INTRODUCTION

Schwannomas are peripheral nerve system tumors that arise from the Schwann cells proliferation in the nerve root sheaths^{1,5,15}. They are usually well encapsulated, solid or cystic, located along the nerves or surrounded by them, causing compression symptoms^{5,11}. Furthermore, they are rarely invasive, presenting a slow growth and they are susceptible to surgical treatment^{1,11}.

The authors show a case of lumbar spine schwannoma in a patient that presented with a clinical finding of low back pain and sciatica that are manifestations similar to those of lumbar disc herniation, a disease of more common occurrence, making the clinical diagnosis difficult.

REPORT OF CASE

A 53-year-old man presented with one-year of low back pain and two months prior to the admission worsening of the symptoms. The patient presented with sciatica on the left side, Lasegue's sign and L5 hypoesthesia.

He was submitted to a Gadolinium-enhanced MRI which revealed an intradural 2,3 x 2,2 x 1,5cm lesion, located in the lumbar L4-L5 level, extending to the left side (Fig 1).

1. Neurosurgeon, MD, MSc, PhD;

2. Pathologist, MD;

3. Radiologist, MD. Teresina, PI – Brazil.

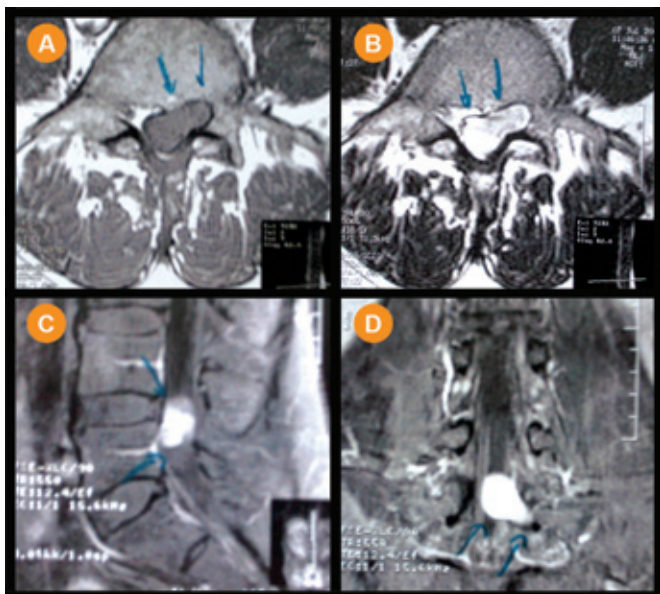


Figure 1. Gadolinium-enhanced MRI : an intradural 2,3 x 2,2 x 1,5 cm lesion (A and B), located in the lumbar L4-L5 level (C), extending to the left side (D).

The patient underwent lumbar L3-L4-L5 laminotomy and intradural microsurgery. The tumor was totally removed but there was a little lesion in the nerve root resulting in numbness related to the dermatomus of left L5. Postoperatively pain disappeared. HE tumor staining and immuno-histochemical analysis using vimentine and S-100 protein reported the tumor to be a schwannoma (Fig 2). The patient improved postoperatively under rehabilitation and at 12-month follow up MRI showed no residual tumor (Fig 3).

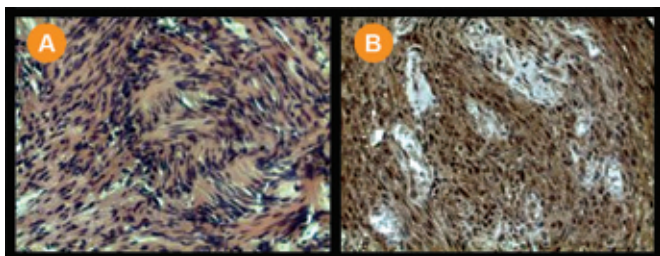


Figure 2. Photomicrographs of histological HE staining (A) and immuno-histochemical analysis using vimentine and S-100 protein (B) of a schwannoma (200x). The patient was informed about the present case report, and signed the consent term to allow the scientific publication.

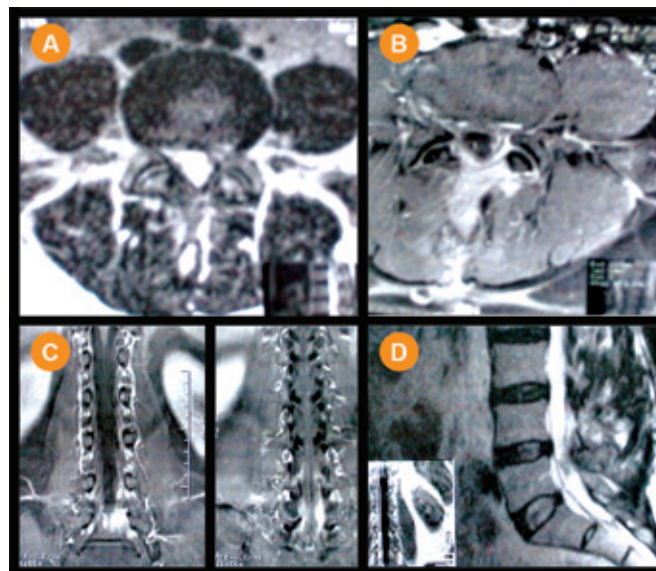


Figure 3. Post-operative MRI showing no residual tumor (A,B,C,D)

DISCUSSION

Schwannomas are the main peripheral nerve tumors and are usually found in the cranial nerves, particularly in the acoustic, spinal nerves and plexus^{9,11}. In the spinal nerves, they are benign and the most common intradural extramedullary spinal tumors⁵.

The present report shows a case of a lumbar spine schwannoma. The patient complained of lumbar pain with irradiation to the left leg and had a previous diagnosis of a degenerative lumbar disease, but MRI diagnosis has shown a lumbar spine space occupying lesion (SOL) in the L4-L5 level.

Liu et al.¹² presented a case of a patient with three years of low back pain and diagnosis of L2-L3 herniated disc. In this case, the conservative treatment resulted in improvement of the clinical manifestation. However, two months before the admission the symptoms had worsened. A new investigation with MRI revealed the same herniated disc, but there was also an image of a SOL process at the L2-L3 level, later diagnosed as a schwannoma. The surgical treatment for the both diseases resulted in the patient improvement.

In the series of Jeon et al, with 40 cases of spinal schwannomas, four were in the cervical, 11 in the thoracic and 25 in the lumbar spine⁴. Gerszten et al, in 73 cases, had 43 were in the cervical, five in the thoracic, 19 in the lumbar spine and six in the sacrum³. Katonis et al published two cases with low back pain with the diagnosis of tumors: one case of schwannoma and another of ependimoma. In both cases, tumors were totally removed⁶.

MRI has a great importance in the diagnosis of spinal tumors: it shows if the tumor is extradural, intradural extramedullary or intramedullary, as in the present case.

In the series of Struffert et al,¹⁶ and Khanna et al,⁷ most of the detected tumors presented as intradural mass lesions, with origin in the root sheath and MRI allowed the acquisition of images that permitted the characterization of the lesions.

In the MRI diagnosis of schwannomas, the T1 and gadolinium mediated images show a central area of high intensity and a peripheral area of low intensity, while the T2-mediated images show the other way around⁸. MRI of the sciatic nerve and computed tomography scan (CT) of the spine also bring an additional contribution to the investigation¹⁰.

The surgical approach of the spinal schwannomas includes laminectomy, hemilaminectomy, facetectomy and can be associated with fusion depending on the extension of the approach to the spine¹⁴, but can also be made by a small surgical opening¹³.

In the present case, the decision was to perform a laminotomy and a laminoplasty. The direct microsurgical approach to the tumor after opening of the dura permitted the removal of the whole lesion, including the involvement of left L5 fibers. This procedure is based on the literature, because the priority is the complete removal of the tumor².

In conclusion, in cases of low back pain and sciatica with recurrence of symptoms should prompt a thorough review of the medical history, physical examination and imaging studies to establish the diagnosis and to prevent delay in treatment, as tumors like schwannomas may be present, instead of a disc herniations.

senting with low back pain: report of two cases and review of the literature. *Acta Orthop Belg* 2008;74(2):282-8.

7. Khanna AJ, Shindle MK, Wasserman BA, Gokaslan ZL, Gonzales RA, Buchowski JM, et al. Use of magnetic resonance imaging in differentiating compartmental location of spinal tumors. *Am J Orthop* 2005;34(10):472-6.
8. Koga H, Matsumoto S, Manabe J, Tanizawa T, Kawaguchi N. Definition of the target sign and its use for the diagnosis of schwannomas. *Clin Orthop Relat Res* 2007;464:224-9.
9. Ku HC, Yeh CW. Cervical schwannoma: a case report and eight years review. *J Laryngol Otol* 2000;114:414-7.
10. Kulcu DG, Naderi S. Differential diagnosis of intraspinal and extraspinal non-discogenic sciatica. *J Clin Neurosci* 2008;15(11):1246-52.
11. Leal Filho MB, Aguiar AAX, Almeida BR, Dantas KS, Vieira MACS, Morais RKP, et al. Schwannoma de plexo braquial: relato de dois casos. *Arq Neuropsiquiatr* 2004;62(1):162-6.
12. Liu SY, Lin YM, Wei TS, Lin SJ, Liu CC, Chou CW. Exacerbation of symptoms of lumbar disc herniation complicated by a Schwannoma: a case report. *Kaohsiung J Med Sci* 2007;23(9):480-5.
13. Lu DC, Dhall SS, Mummaneni PV. Mini-open removal of extradural foraminal tumors of the lumbar spine. *J Neurosurg Spine* 2009;10(1):46-50.
14. Ozawa H, Kokubun S, Aizawa T, Hoshikawa T, Kawahara C. Spinal dumbbell tumors: an analysis of a series of 118 cases. *J Neurosurg Spine* 2007;7(6):587-93.
15. Siqueira MG, Jennings E, Moraes OJS, Santos MT, Zanon N, Mattos BJ, et al. Naso-ethmoid schwannoma with intracranial extension: case report. *Arq Neuropsiquiatr* 2001;59(2-B):421-3.
16. Struffert T, Grunwald I, Roth C, Reith W. Spinal intradural tumors. *Radiologie* 2004;44(12):1211-27.

REFERENCES

1. Botelho CHA, Kalil RK, Masini M. Schwannoma intramedular. *Arq Neuropsiquiatr* 1996;54:498-504.
2. Celli P. Treatment of relevant nerve roots involved in nerve sheath tumors: removal or preservation? *Neurosurgery* 2002;51(3):684-92.
3. Gerszten PC, Burton SA, Ozhasoglu C, McCue KJ, Quinn AE. Radiosurgery for benign intradural spinal tumors. *Neurosurgery* 2008;62(4):887-95.
4. Jeon JH, Hwang HS, Jeong JH, Park SH, Moon JG, Kim CH. Spinal Schwannoma: analysis of 40 cases. *J Korean Neurosurg Soc* 2008;43(3):135-8.
5. Kasliwal MK, Kale SS, Sharma BS, Suri V. Totally Cystic intradural extramedullary schwannoma. *Turk Neurosurg* 2008;18(4):404-6.
6. Katonis P, Kontakis G, Pasku D, Tzermiadianos M, Tzanakakis G, Hadjipavlou A. Intradural tumours of the lumbar spine pre-

AUTOR CORRESPONDENTE

*Dr. Manoel Baldoino Leal Filho
 Rua Thomaz Tajra, 1222 / 300 CEP
 64048-380 Teresina, PI – Brazil.
 Email: manobelbaldoino@uol.com.br or
 manobelbaldoino@gmail.com*

Minimally invasive surgical management of a fracture-dislocation at the thoracolumbar junction

Manejo cirúrgico minimamente invasivo para fratura com deslocamento da junção tóraco-lombar

Raphael Vicente Alves, MD¹
 Wilson T. Asfora, MD FRCSC FACS²

ABSTRACT

Introduction: The surgical approach to treat thoracolumbar fractures is controversial. **Case Report:** The authors report the case of an L1 fracture-dislocation treated through posterior approach to perform spinal canal decompression, interbody fusion, transpedicular stabilization, posterolateral fusion, and reduction of kyphotic deformity. **Conclusion:** Minimally invasive surgical procedure with circumferential arthrodesis through the posterior approach could be considered an option to manage selected L1 fracture-dislocation.

Keywords: Minimally invasive; Lumbar spine fractures; Posterior lumbar interbody fusion.

RESUMO

Introdução: O acesso cirúrgico para o tratamento de fraturas tóraco-lombares é controverso. **Relato de Caso:** Os autores relatam o caso de uma fratura com deslocamento de L1 tratada através do acesso posterior no qual se realizou descompressão do canal espinhal, fusão interssomática, estabilização transpedicular, fusão póstero-lateral e redução da deformidade cifótica. **Conclusão:** O procedimento cirúrgico minimamente invasivo com artrodese circunferencial através do acesso posterior poderia ser considerado uma opção de tratamento em casos selecionados de fratura com deslocamento em L1.

Palavras-chaves: Minimamente invasivo; Fraturas lombares; Fusão lombar interssomática posterior

INTRODUCTION

Fast technological development and sophistication over the last years has made spine surgery safer, less invasive, and more effective. Minimally invasive spine surgery has the same surgical goals of conventional open techniques however, this technique is performed through a smaller access corridor. This corridor must provide enough space to perform an effective spine procedure and to keep the surrounding neural tissue intact.

The authors report a case of an L1 fracture treated through posterior approach to perform spinal canal decompression, interbody fusion, transpedicular stabilization, posterolateral fusion, and reduction of kyphotic deformity.

CASE REPORT

HISTORY AND EXAMINATION

A 37-year-old man was brought to the emergency room after a snowmobile accident. The patient stated that immediately after the accident he was unable to move his legs. However, he experienced a partial recovery of his right lower limb after prehospital immobilization. At the time of admission in the emergency room he was ASIA Grade C. Bladder function, sphincter tone

1. Division of Neurosurgery at Hospital Beneficência Portuguesa de São Paulo, SP - Brazil and Neurosurgery Observer Fellow of Sanford USD Medical Center;
 2. Sanford Clinic of Neurosurgery & Spine at Sanford USD Medical Center, Sanford School of Medicine / University of South Dakota - Sioux Falls, USA.

and perineal sensibility were intact. Radiography revealed a fracture-dislocation at the thoracolumbar junction with severe spinal canal effacement. (Fig. 1A) Patient underwent computed tomography (CT) scan which revealed a compression fracture at L1 with comminuted fragments extending into the spinal canal; Retropulsion and tilting of the vertebral body at approximately 11 mm into the spinal canal. (Fig. 1B and 1C) Magnetic resonance imaging (MRI) revealed the conus medullaris above to the fracture and no evidence of cord contusion or abnormal intramedullary signal. (Fig. 1D). A fracture-dislocation at L1 was diagnosed (subtype B.1.2 according to Magerl classification) and the patient underwent operation through posterior approach to restore vertebral column stability and to perform spinal canal decompression.

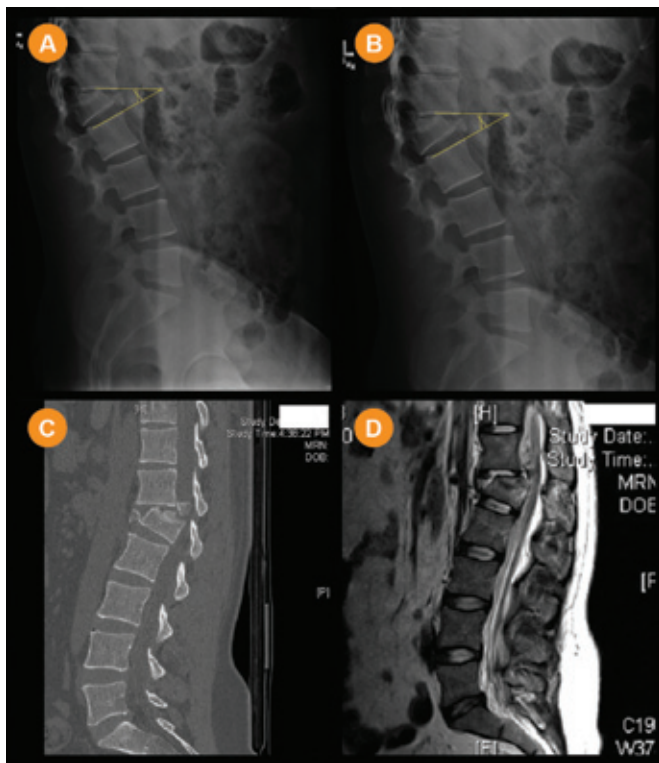


Figure 1. Preoperative radiologic investigation. Radiography (lateral view) reveals a fracture-dislocation at L1 with severe spinal canal effacement. Preoperative sagittal local kyphotic deformity showed by lines (A). CT scan (sagittal reformatted view): compression fracture of L1 with comminuted fragments extending into the spinal canal (B). CT scan (sagittal reformatted view with bone window): retropulsion of the superior and posterior part of the vertebral body and height loss of the vertebral body (C). MRI (sagittal T2-weighted view): epidural blood at T12 L1 level, moderate spinal canal narrowing and uplifting of the posterior longitudinal ligament at T12 L1 level (D).

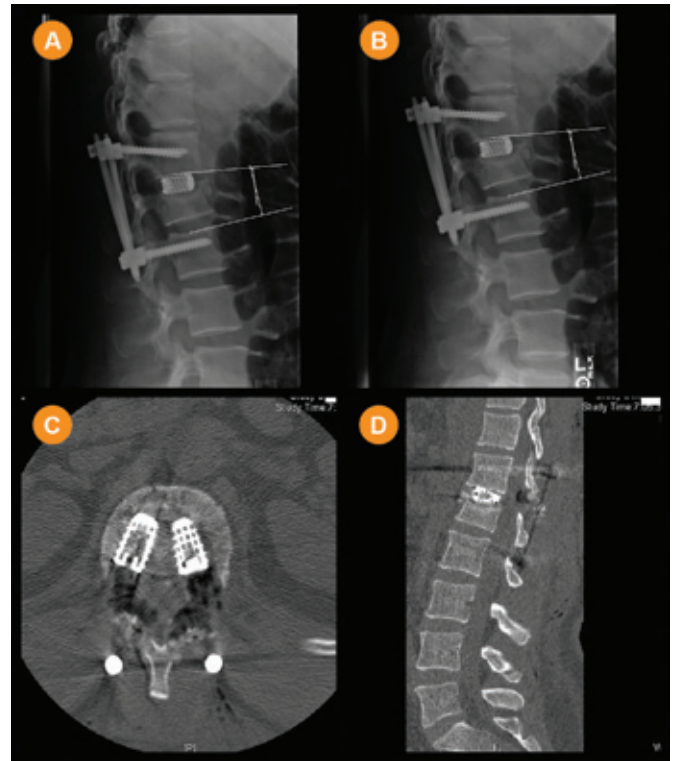

Figure 2. Spine x-rays (AP and lateral): satisfactory vertebrae alignment. Reduction of kyphotic deformity showed by lines (A and B). CT scan (axial bone window at L1 T12 level): cages in satisfactory position and adequate spinal canal decompression. Previously identified fracture fragments within the spinal canal were removed (C). Satisfactory vertebrae alignment and instrumentation in adequate position (D). L1 spinous process and midline ligaments were preserved (C and D).

SURGICAL PROCEDURE

The procedure was performed under general anesthesia with the patient carefully prone positioned on gel rolls. Surgical table was adjusted to gain distraction and reduction of kyphotic deformity. After antiseptic techniques, a skin incision measuring 5 cm long was marked under fluoroscopic control. A standard midline posterior subperiosteal dissection was carried out from T12 to L2. A subtotal bilateral laminectomy at L1 was performed with a high-speed drill under microscope magnification. Spinous process and midline ligaments were preserved. Medial facetectomy was performed to expose nerve root and lateral aspect of dural sac. When direct visualization of nerve roots and dural sac was obtained, we proceeded medial facetectomy until total resection of facets. The ligamentum flavum was removed to search for tears on the thecal sac. Medial and superior resection of L1 pedicles at both sides allowed an access corridor to the posterior upper halves of the affected

vertebral body. This exposure created space enough to remove the retropulsed fragments and access the superior part of L1 vertebra with an adjacent intervertebral disc. An epidural hematoma was removed. Complete discectomy of L1 - T12 level was performed in order to clear the interspace and better decompression of the spinal canal. Bone fragments were pushed back into its anatomic position. After dural sac gentle retraction, titanium cages were packed at both sides with autologous bone (laminectomy) associated to bone morphogenetic protein. Fracture percutaneous transpedicular fixation was performed with Sextant instrumentation system (Sextant; Medtronic, Inc., Minneapolis, MN, USA) at T12 and L2. Posterolateral fusion was performed at the end of the procedure with local bone graft from laminectomy and facetectomy. The surgical wound was closed in layers and skin incision was closed with absorbable intradermal running sutures to improve cosmetic appearance and avoid discomfort associated to sutures removal. Application of sterile adhesive strips was done for 48h.

POSTOPERATIVE FOLLOW-UP

Rehabilitation was initiated immediately and patient began to take steps with the aid of a Jewett brace 1 day after surgery. At this time he was ASIA Grade D (4/5 weakness of proximal left lower limb). Postoperative x-rays revealed satisfactory vertebrae alignment. (Fig. 2A and 2B) Postoperative CT scan showed adequate decompression of spinal canal, satisfactory vertebrae alignment, and instrumentation in good position. (Fig. 2C and 2D). No complains of pain were reported 1 week after surgery.

DISCUSSION

NSpine surgery is frequently used in the treatment of traumatic thoracolumbar fractures which cause instability, affecting the spinal cord or nerve roots. The main treatment targets for unstable thoracolumbar fractures include effective spinal canal decompression and neurological recovery maximization, normal alignment restoration and deformity correction, spinal stability and osseous fusion of the affected segments. Also to minimize acute and chronic pain, allowing early mobilization and rehabilitation, and preventing secondary disability complications.

The surgery may be performed through anterolateral, posterior or combined approaches. The surgical approach depends on the fracture type, biomechanical and anatomical aspects of affected segments, and surgeon's experience or preference².

Verlaan, et al. conducted an extensive review of the literature about the treatment of thoracolumbar burst fractures and concluded that evidence based guidelines are not available⁷. The specific approach to be used in the treatment of these fractures (anterior, posterior or combined approach) is controversial.

In the last years, some authors have reported case series and case reports about minimally invasive surgical management of lumbar burst fractures with circumferential arthrodesis through posterior approach^{1,3,4,6}. There are some differences between the surgical techniques of these authors, but the main target is to perform spinal canal decompression, interbody fusion, transpedicular stabilization, posterolateral fusion, and reduction of kyphotic deformity, through the posterior approach. The publication of Maciejczak, et al. is very instructive on his minimally invasive spine technique⁴.

The aim of this publication is to report the reproducibility of this minimally invasive spine surgery which allows circumferential reconstruction without the need of combined approaches. This technique permits an anterior and posterior stabilization with one incision at one surgical stage. Differently from other authors, we report an anterior stabilization with a titanium cage designed for posterior lumbar interbody fusion. This difference allowed a subtotal excision of the pedicles and no corpectomy. Due to decreased bone removal, this technique can be performed as an urgency surgery since it reduces procedure time. The posterior approach to the thoracolumbar spine is well-known to most neurosurgeons and the early intervention in these fractures is advantageous⁵.

Although a favorable result in this minimally invasive technique was obtained, a long-term follow up will support or refute the effectiveness of the procedure in this case.

CONCLUSION

Patients with selected L1-fracture may be treated through the posterior approach to perform spinal canal decompression, interbody fusion, transpedicular stabilization, posterolateral fusion, and reduction of kyphotic deformity. This technique permits an anterior and posterior stabilization with one incision at one surgical stage and it could be considered a surgical option to manage selected L1 fractures.

REFERENCES

1. Ayberk G, Ozveren MF, Altundal N, Tosun H, Seckin Z, Kilicarslan K, et al. Three column stabilization through posterior approach alone: Transpedicular placement of distractable cage with transpedicular screw fixation. *Neurol Med Chir.* 2008; 48: 8-14.
2. Bence T, Schreiber U, Grupp T, Steinhäuser E, Mittelmeier W. Two column lesions in the thoracolumbar junction: anterior, posterior or combined approach? A comparative biomechanical in vitro investigation. *Eur Spine J.* 2007. 16: 813–20.
3. Kocis J, Wendsche P, Visna P. Complete burst fracture of the fifth lumbar vertebra treated by posterior surgery using expandable cage. *Acta Neurochir.* 2008; 150: 1301–5.
4. Maciejczak A, Barnas P, Dudziak P, Jagiello-Bajer B, Litwora B, Sumara M. Posterior keyhole corpectomy with percutaneous pedicle screw stabilization in the surgical management of lumbar burst fractures. *Neurosurgery.* 2007; 60 [ONS Suppl 2]: 232–42.
5. Rutges JPHJ, Oner FC, Leenen LPH. Timing of thoracic and lumbar fracture fixation in spinal injuries: a systematic review of neurological and clinical outcome. *Eur Spine J.* 2007; 16: 579-87.
6. Sasagawa T, Kawahara N, Murakami H, Demura S, Tomita K. Decompression, correction, and interbody fusion for lumbar burst fractures using a single posterior approach. *Orthopedics* [serial on the Internet]. 2009 Oct [cited 2010 Feb 12]; 32(10): [about 4 p.]. Available from: <http://www.OrthoSuperSite.com/view.asp?rID=43774>
7. Verlaan JJ, Diekerhof CH, Buskens E, van der Tweel I, Verbout AJ, Dhert WJA, et al. Surgical treatment of traumatic fractures of the thoracic and lumbar spine: a systematic review of the literature on techniques, complications, and outcome. *Spine.* 2004; 29: 803–14.

CORRESPONDING AUTHOR

*Raphael Vicente Alves
 Rua Estado de Israel 907, apto 31
 São Paulo, SP - Brasil
 CEP 04022-002
 raphaelvalves@yahoo.com.br*

Lipoma intradural extramedular sem disrafismo: Relato de caso e revisão da literatura

Extramedullary intradural lipoma without dysraphism: Case report and literature review

Rui Oliveira Costa¹
 Yves Bohrer Costa²

RESUMO

Lipomas medulares são tumorações benignas pouco frequentes, sendo considerada rara sua ocorrência sem disrafismo vertebral associado. O surgimento das manifestações clínicas ocorre predominantemente por volta 2ª e 3ª década de vida, determinando, na maioria dos casos, um curso arrastado de deterioração neurológica que varia de acordo com sua localização. Descrevemos nesse relato um caso raro de lipoma medular intradural extramedular, sem associação com disrafismo; e fazemos uma breve revisão da literatura considerando a epidemiologia, tratamento e achados histológicos destas lesões.

Palavras-chave: *Lipoma medular, lipoma intradural extramedular, tratamento cirúrgico.*

ABSTRACT

Spinal lipomas are infrequent benign tumors, its occurrence is considered rare when not associated with spinal dysraphism. The appearance of clinical manifestations occurs predominantly around the 2nd and 3rd decades, determining, in most cases, an insidious course of neurological deterioration that varies according to the lesion region. We describe a rare case of an intradural extramedullary lipoma, not associated with dysraphism; and we briefly review the literature considering the epidemiology, treatment and histology of these lesions.

Keywords: *Spinal lipoma, Extramedullary intradural lipoma, surgical treatment.*

INTRODUÇÃO

Os lipomas medulares são tumorações benignas pouco frequentes, representando menos de 1% de todos tumores espinhais.^{4,7,8,10,16} São considerados intradurais quando o acúmulo de células adiposas situa-se completamente no espaço intradural.³ A ocorrência de lipoma intradural sem disrafismo vertebral é considerada rara,^{2,8,9,12,18} localizados com maior frequência nas regiões torácica e cervical.^{1,3,8,9} Seu curso clínico é variável, comumente associado a sintomas inespecíficos, com progressiva deterioração neurológica, sendo diagnosticado, usualmente, por volta da 2ª e 3ª décadas de vida e decorrente do seu efeito de massa sobre a medula.^{3,7,9}

A seguir apresentamos um caso de lipoma intradural extramedular, presente o nível de L1, sem disrafismo vertebral, seu tratamento cirúrgico e a evolução do quadro.

RELATO DE CASO

Paciente do sexo feminino, 19 anos, branca apresentava no momento da primeira consulta queixa de dor lombar há dois meses; há cerca de 30 dias evoluiu com parestesia na face anterior da coxa esquerda e perna esquerda.

Ao exame objetivo apresentava diminuição da força distal no membro inferior direito (dorsiflexão do primeiro quirodáctilo),

1. Coordenador da neurocirurgia do Hospital Memorial Arthur Ramos, Membro da ABN e SBN
 2. Doutorando em medicina pela Universidade Estadual de Ciências da Saúde de Alagoas

redução da sensibilidade tátil e dolorosa no território de L4-L5 no membro inferior esquerdo. Havia diminuição da sensibilidade dolorosa o MID em L2-L3 e L5-S1. Reflexos osteotendinosos simétricos. Funções esfincterianas (urinária e fecal) preservadas.

Exames Laboratoriais e bioquímica normais. Ressonância magnética (RM) da coluna toraco lombar evidenciou processo expansivo intradural e extramedular na topografia de L1 com hipersinal em T1 e T2 e com forte perda de sinal para-magnético na sequência saturada de situação paramediana posterior e paramediana esquerda, medindo 26x13x12 mm. O aspecto encontrado era fortemente sugestivo de lipoma. Nos exames de imagens realizados não havia evidências de disrafismo vertebral. Fig 1 e 2.)

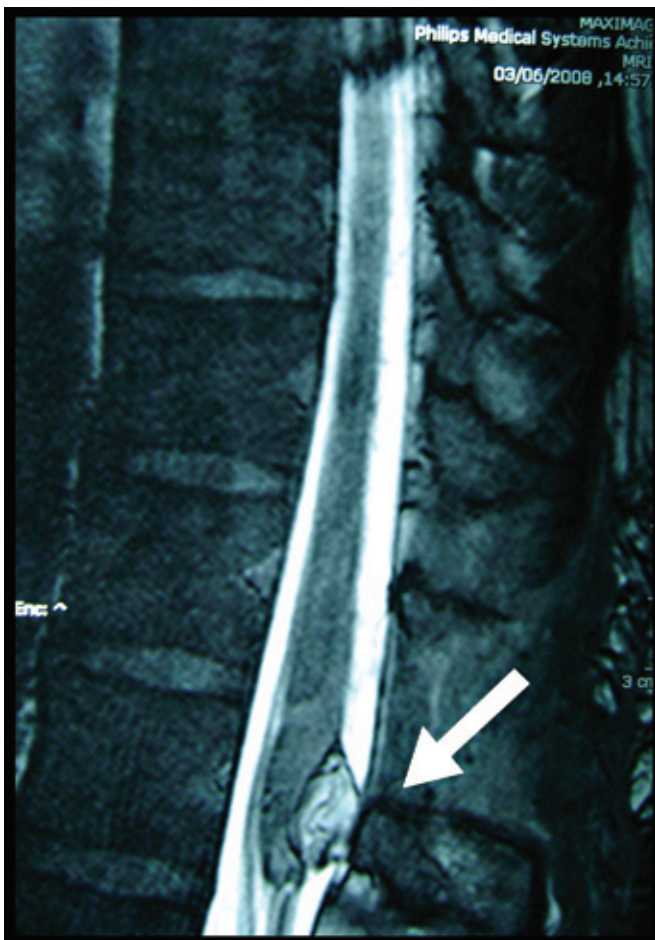


Figura 1. RM (corte sagital) de coluna vertebral, com seta indicando a localização do lipoma.

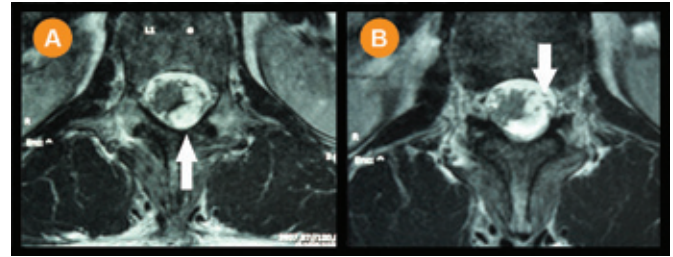


Figura 2. RM (cortes axiais), ponderadas em T2, observando-se em (A) lesão lipomatosa (indicada pela seta) desviando a medula anteriormente e à direita e em (B) sua relação com as raízes nervosas.

Durante o ato cirúrgico foi realizada laminectomia de L1 e exérese do terço superior da lâmina de L2 com abertura

da dura-máter e aracnóide, que revelou uma massa tumoral de cor amarelada compatível com lipoma que envolvia a totalidade da raízes da cauda equina. A exérese da referida lesão se mostrou extremamente difícil devido ao grau de aderência desta lesão nas raízes nervosas. Diante da dificuldade citada, realizamos exérese apenas parcial da referida lesão. O resultado do exame histopatológico confirmou o diagnóstico de lipoma, referindo a presença de células adiposas entremeadas de tecido fibrosa.

Durante avaliação pós-operatória, ocorrida no 15 dia após o ato cirúrgico, a paciente referiu melhora discreta do quadro álgico, estando o exame objetivo inalterado em relação aos déficits sensitivo e motor observados anteriormente à intervenção cirúrgica. Após 60 dias, a paciente foi reavaliada e embora a mesma referisse uma melhora subjetiva de seu quadro neurológico e alívio dos sintomas álgicos, os déficits sensitivos e motores permaneceram inalterados ao exame objetivo.

DISCUSSÃO

Neoplasias da medula espinhal representam uma causa incomum, porém importante, de dor na região dorsal, dor radicular e déficits sensoriomotores em pacientes adultos e em crianças;²² de forma que estes sintomas podem estar presentes meses a anos antes do diagnóstico.²¹ Cerca de 30-40% destes tumores são intradurais, os quais podem ser definidos como intra ou extramedulares conforme sua relação anatômica com o parênquima medular.^{1,22} Dentre os tumores intradurais extramedulares o lipoma representa, juntamente aos tumores epidermóides, paragangliomas, hemangiopericitomas, entre outros, causas pouco frequentes destas lesões;^{1,22} sendo, portanto, necessário diferenciá-los dos tumores da bainha nervosa e dos meningio-

mas, que são as neoplasias intradurais extramedulares mais frequentes e metástases, que embora pouco frequentes, podem cursar com clínica semelhante.^{1,21,22}

Os lipomas intradurais são pouco frequentes, constituindo-se apenas de 4-7% de todos os lipomas medulares.^{3,14,18} Em nosso relato a paciente apresentava um lipoma intradural extramedular sem disrafismo em região lombar, sendo esta região descrita pela literatura como possuindo menor incidência quando comparado com regiões torácica e cervical.^{2,3} Estas lesões afetam igualmente homens e mulheres.^{3,7,9,14} O surgimento dos sintomas ocorrem em três picos de idade: nos primeiros 5 anos de idade (24%); na segunda e terceira década de vida (55%); e na quinta década de vida (16%).^{9,17}

A etiologia do surgimento destas lesões permanece não totalmente esclarecida, sendo uma das teorias mais aceitas a que sugere que estas lesões sejam resultantes de má formação embriológica.^{2,3,7,12,18} Entre outras razões para defender esta tese está no fato de que o tecido adiposo encontrado nos lipomas não possui características neoplásicas sendo metabolicamente similar ao tecido adiposo corporal normal.^{2,5,10} O exame histológico do lipoma medular revela células adiposas maduras, com a presença eventual de tecido fibroso e/ou células musculares.^{2,3,5,6} Com base nesses dados, alguns autores sugerem que estas lesões deveriam ser classificadas como hamartomas e não neoplasias benignas.^{5,7,10,12}

A evolução desta patologia ocorre de forma insidiosa,^{2,9,14} sendo frequentemente associada a dores e deterioração neurológica, que variam de acordo com o local da lesão.⁷ Para seu diagnóstico o exame de eleição é a RM, que é útil na diferenciação desta lesão de outros tumores intradurais extramedulares,^{1,9,14,19} que podem apresentar-se de forma clinicamente indistinta ao lipoma medular.¹³ À RM se evidencia tumoração com características de lesão lipomatosa, apresentando sinal, tipicamente, hiperintenso nas imagens ponderadas em T1 e variando entre hipointenso, isointenso, ou hiperintenso em T2, sem ocorrência de realce por gadolínio, usualmente dorsal e bem circunscrita.^{1,2,8,10,19,20,22} Nas imagens de tumores da bainha nervosa, observa-se tipicamente sinal isointenso em relação à medula em T1 e hiperintenso em T2, apresentando realce heterogêneo com gadolínio; enquanto as imagens de meningiomas são, geralmente, isointensas em T1 e isointensas ou discretamente hiperintensos em T2 (menos hiperintensos que os tumores da bainha nervosa), apresentando realce homogêneo pelo gadolínio.^{1,21,23}

São descritas na literatura medidas dietéticas e redução de peso como tratamento conservador.^{9,10} Já o ganho de peso, gravidez e tratamento com esteróides podem propiciar o aumento destas lesões e determinando o surgimento ou deterioração do quadro clínico.^{5,7,8} O tratamento cirúrgico agressivo, com a ressecção

total da lesão, é freqüentemente associado a mau prognóstico, podendo resultar em deterioração neurológica pós-cirúrgica,^{10,18,20} este método é recomendado por um menor número de autores. A tentativa de ressecção total da tumoração pode resultar em lesões inadvertidas às raízes nervosas e à medula, pois na maioria dos casos não há plano de clivagem bem definido separando o lipoma dessas estruturas.^{2,18,19} Por outro lado, o tratamento menos agressivo com laminectomia descompressiva e ressecção subtotal é descrito pela literatura como alternativa mais recomendada, resultando em interrupção da deterioração neurológica e em alguns casos melhora do quadro a longo prazo.^{7,9,10} É postulado que seu resultado é proporcional a precocidade da intervenção, pois em casos de déficit neurológicos importantes, de longa data, não foi evidenciada melhora do quadro clínico destes pacientes.^{7,12,14,17} Entretanto, a cirurgia profilática em pacientes assintomáticos não é recomendada.^{10,12} No caso por nós relatado a paciente foi submetida à ressecção parcial do lipoma, não houve tentativas de ressecção total pelo risco inerente de lesionar estruturas nervosas e pela ausência plano de clivagem nítido. Não se observou modificações objetivas do quadro clínico no acompanhamento pós-cirúrgico havendo, portanto, uma interrupção da piora neurológica cuja paciente vinha apresentando.

Há um consenso na literatura de que a ressecção deve ser realizada, preferencialmente, sob visão microscópica e com aspirador ultrassônico.^{6,11,15,18} A ressecção, entretanto, é tecnicamente difícil em muitos casos pois a lesão encontra-se firmemente aderida a medula espinhal através de tecido fibroso.^{8,9,18} Este fato também foi observado no caso deste relato. Alguns autores sugerem que a ressecção a laser, como alternativa, poderia ser benéfica.^{8,18,20}

REFERÊNCIAS

1. Beall DP, Googe DJ, Emery RL, Thompson DB, Campbell SE, Ly JQ. Extramedullary Intradural Spinal Tumors: A pictorial Review. *Curr Probl Diag Radiol*. 2007; 36: 185-98.
2. Bekar A, Sahin S, Taskapiloglu O, Aksoy K, Tolunay S. Intradural Spinal Lipoma: Report of A Thoracic Case and A Lumbar Case. *Turkish Neurosurg*. 2004; 14(1-2): 52-6.
3. Blount JP, Elton S. Spinal Lipomas. *Neurosurg Focus*. 2001; 10(1): 1-13.
4. Chagla AS, Balasubramaniam S, Goel AH. A massive cervicomedullary intramedullary spinal cord lipoma. *J Clin Neurosci*. 2008; 15: 817-20.
5. Chapman P, Stieg P, Magge S, Barnes P, Feany M. Spinal Lipoma Controversy. *Neurosurgery* 1999; 44(1): 186-92.

6. El-Ali K, Slator R, Solanki G, Hockley A, Nishikawa H. Multidisciplinary management of spinal lipoma. *J Plast Reconstr Aesth Surg.* 2008; doi: 10.1016/j.bjps.2007.10.078.
7. Falavigna A, Segatto AC, Salgado K. A rare case of intramedullary lipoma associated with cyst. *Arq Neuropsiquiatr.* 2001; 59(1): 112-5.
8. Fujiwara F, Tamaki N, Nagashima T, Nakamura M. Intradural Spinal Lipomas Not Associated with Spinal Dysraphism: A Report of Four Cases. *Neurosurgery* 1995; 37(6):1212-5.
9. Iwatsuki K. Intradural Cervical Lipoma with Parenchymal Marginal Fibrous Tissue: Case Report. *Neurosurgery.* 2006; 58(7): E208-E209.
10. Jun YH, Kim SH, Kim SD, Lim DJ. Cervico-Thoracic Intradural Extramedullary Lipoma. *J Korean Neurosurg Soc.* 2005; 38: 316-9.
11. Kasliwal MK, Mahapatra AK. Surgery for Spinal Cord Lipomas. *Indian J Pediatrics.* 2007; 74: 357-62.
12. Kim HC, Wang KC, Kim SK, Chung YN, Choi YL, Chi JG et al. Spinal intramedullary lipoma: report of three cases. *Spinal Cord.* 2003; 41: 310-5.
13. Kumar R, Singh V. Benign Intradural Extramedullary Masses in Children of Northern India. *Ped Neurosurg.* 2005; 41: 22-8.
14. Lam WWM, So NMC. Cervicothoracic Intradural Lipoma: Features on Magnetic Resonance Imaging. *J HK Coll Radiol.* 2001; 4: 281-3.
15. Mengual MV, Lloret PM, Gonzáles AL, Simal JA, Garijo JAA. Spinal cord lipoma without dysraphism in the infancy that extends intracranially. Case report and review of the literature. *Surg Neurol.* 2008. doi: 10.1016/j.surneu.2007.10.036
16. Lee M, Renzai AR, Abbott R Coelho DH, Epstein FJ. Intramedullary spinal cord lipoma. *J Neurosurg.* 1995; 82: 394-400.
17. Matsui H, Kanamori M, Miaki K. Expansive laminoplasty for lumbar intradural lipoma. *Intern Orthop.* 1997; 21: 185-7.
18. Mohindra S, Gupta SK. Cervicobulbar intramedullary lipoma: a case report and literature review. *Spine J* 2008. doi: 10.1016/j.spinee.2008.03.012.
19. Mostarchid BE, Ali A, Maftah M, Mansouri A, Laghzioui J, Kadiri B et al. Non-dysraphic intramedullary spinal cord lipoma. A case report. *Joint Bone Spine.* 2002; 69: 511-4.
20. Pathi R, Kiley M, Sage M. Isolated spinal cord lipoma. *J Clin Neurosci.* 2003; 10(6): 692-4.
21. Smith KJ, Lury K, Castillo M. Imaging of Spinal Cord Tumors.
22. Traul DE, Shaffrey ME, Schiff D. Part I: Spinal-cord neoplasms—intradural neoplasms. *The Lancet Oncology.* 2007; 8: 35-45.
23. De Verdellhan O, Haegelen C, Carsin-Nicol B, Riffaud L, Amlashi SFA, Brassier G, Carsin M, Morandi X. MR Imaging Features of Spinal Schwannomas and Meningiomas. 2005; 32: 42-49. *J Neuroradiol* 2005;32(1):42-9

AUTOR CORRESPONDENTE

Rui Oliveira Costa
costaorui@ig.com.br
(82)9444-7959

Spinal synovial cysts causing neurological deficit. Report of two distinct cases

Cistos sinoviais espinhais, causando déficit neurológico. Relato de dois casos distintos

Emerson Magno F. de Andrade¹

Raphael Vicente Alves¹

Mariano Ebran Fiore¹

Airton Batista de Araújo Jr.¹

Antônio Carlos Montanaro¹

Roberto Godoy¹

ABSTRACT

Synovial cysts of the spine are usually asymptomatic, rarely causing nerve root or spinal cord compression. The authors report on two cases of spinal synovial cysts. One patient harbored a cervical cyst causing myelopathy, and a second patient had a lumbar cyst with gradual development of radiculopathy. In both cases the patients had improvement of the symptoms and good outcome after surgical removal of the cysts. Synovial cysts should be considered in the differential diagnosis of any spinal extradural masses. The literature is reviewed and the etiological, clinical presentation, diagnosis and treatment are discussed.

Keywords: synovial cyst, myelopathy, radiculopathy, cervical spine

RESUMO

Cistos sinoviais da coluna são normalmente assintomáticos e raramente determinam compressão radicular ou medular. Os autores relatam dois casos de cistos sinoviais da coluna vertebral. Um paciente possuía um cisto cervical causando mielopatia, e um segundo paciente apresentava um cisto lombar, com gradual quadro de radiculopatia. Em ambos os casos, os pacientes tiveram melhora dos sintomas e boa evolução clínica após remoção cirúrgica dos cistos. Os cistos sinoviais devem ser incluídos no diagnóstico diferencial de lesões extradurais raquidianas. A literatura é revista e a etiologia, apresentação clínica, diagnóstico e tratamento são discutidos.

Palavras-chave: cisto sinovial, mielopatia, radiculopatia, coluna cervical

INTRODUCTION

The synovial cysts are most commonly involve the joints of the limbs, and are rarely found in the spinal canal. Their relative frequency in the spine is unknown, but they are most frequently found in the lumbar spine and extremely rare in the cervical and thoracic region³. Several theories have been suggested to explain the pathogenesis of synovial cysts. Although most cases of these cysts are related to degenerative changes, its origin remains unclear. Intraspinial synovial cysts can serve as a cause of radiculopathy, myelopathy and low back pain, and are normally misdiagnosed. The authors describe a case of cervical C3-C4 synovial cyst presenting with myelopathy, and a case of L4-L5 cyst causing L5 radiculopathy, followed by a review of the relevant literature.

CASE 1

An 81 year-old man, previously independent and mobile, presented to the neurologic clinic with a 2-month history of gradually progressive gait disturbance, weakness and numbness in all limbs. Physical examination confirmed a spastic tetraparesis (3+/5) with a sensory level for pinprick sensation to C4 bilaterally, as well as an increased response to knee and ankle jerks. Deep tendon reflexes were hyperactive, and his plantar response was extensor bilaterally, more evident in the left. Episodes of urinary retention were described.

1. Division of Neurosurgery, Beneficência Portuguesa de São Paulo, Brazil.

Cervical MRI with axial and sagittal views revealed marked spondylosis and an image of cystic aspect at the level of C3 to C4, hyposignal in the T1 and hypersignal in the T2-weighted sequence, causing severe compression of the spinal cord. A preoperative diagnosis of synovial cyst was made (Fig. 1).

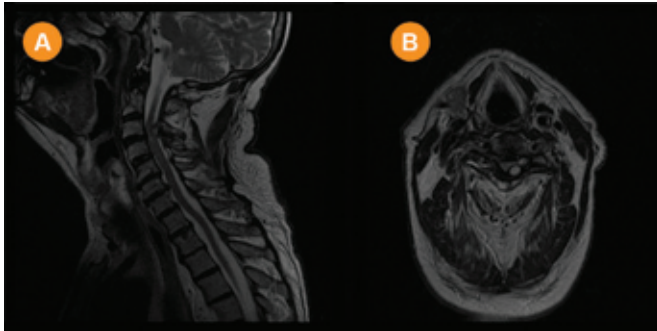


Figure 1. MRI (sagittal (A) and axial (B) T2-weighted) of the cervical spine, showing a circumscribed, high-signal intraspinal extradural mass causing severe compression of the spinal cord at the C3-C4 level.

A C3-C4 laminectomy was performed, and a gray-colored fibrocystic lesion originating from the left face joint at C3-C4 was identified. The cyst was removed with microsurgical techniques and the dura was left intact. Histopathology study was consistent with synovial cyst, consisting primarily of myxoid material with interspersed fibroblast-like cells (Fig. 2).

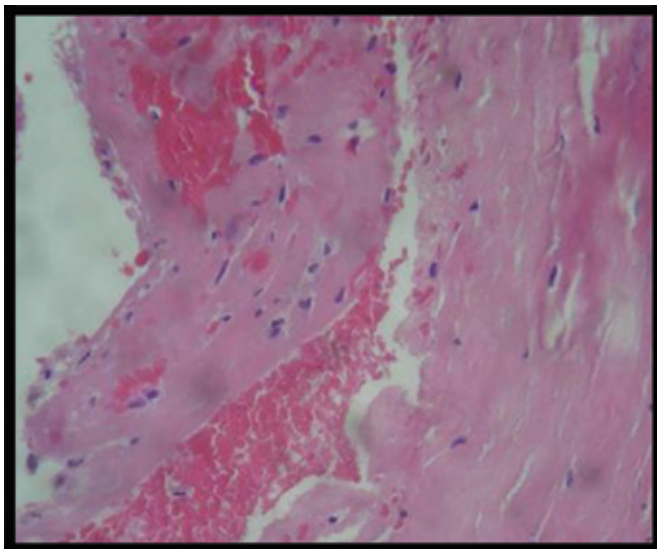


Figure 2. Histopathology study of the cyst shows degenerative fibrous tissues and myxoid material with interspersed fibroblast-like cells, consistent with synovial cyst.

Postoperatively, the neurological status of the patient improved rapidly. One month later, the patient was able to walk without support, with full power in his right arm and leg, with minimally reduced power in his left arm and left leg.

CASE 2

A 79-year-old woman comes to the hospital with a 5 months-history of a gradually progressive pain and paresthesia in right lower limb. She had some difficulty in walking because of the pain, causing her to visit the emergency department several times over past 2 months. Pain persisted despite conservative treatment with analgesics.

Examination showed decreased power in the right foot inversion and in right extensor hallucis longus. Straight-leg raising beyond 20 reproduced the patient's usual pain. Spine MRI showed a well-defined cystic mass posterolateral to the right lumbar L5 nerve root, adjacent to the facet and compressing the right L5 root (Fig 3).

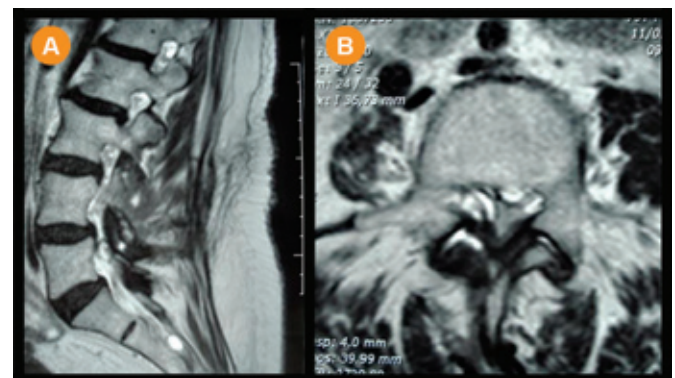


Figure 3. MRI (sagittal (A) and axial (B) T2-weighted) demonstrating a left L4-L5 isointense synovial cyst arising from the adjacent facet joint.

She was initially managed by percutaneous CT-guided aspiration of the facet joint cyst, with temporary relief of symptoms. A L4-L5 right hemilaminectomy was then performed and the cyst located in continuity with the L4-L5 facet joint was completely removed. Pathologic examination showed a 9.0 mm cyst of fibrous connective tissue with synovial lining and focal inflammation (Fig. 4). After surgery, the patient had complete relief of symptoms.

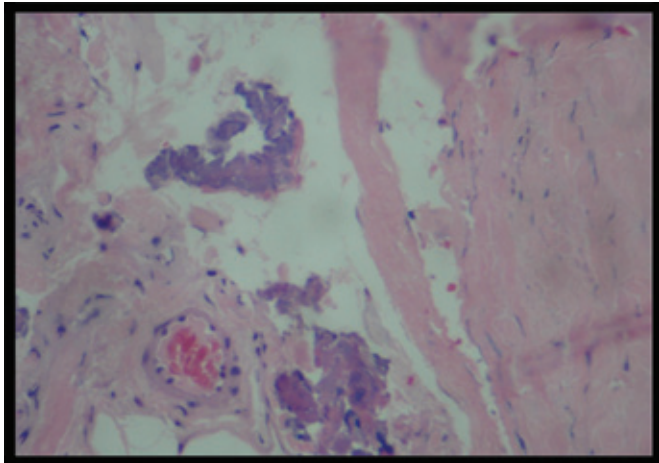


Figure 4. Histopathology study of the cyst shows degenerative fibrous tissues and myxoid material with interspersed fibroblast-like cells, consistent with synovial cyst.

DISCUSSION

Synovial cysts of the spine are uncommon, and asymptomatic in most of cases. They have no sexual predominance and occur more frequently in the fifth or sixth decades. Pathogenesis of the cysts is unclear and many theories have been proposed to explain their origin^{10,11}. Based on the fact that synovial cysts are contiguous with joints, some authors proposed that these lesions arise through a defect in the wall of the joint capsule, caused by an increased and abnormal motion in the involved segment, spondylosis and spondylolisthesis, degeneration and herniation of a joint capsule, spinal trauma and rheumatoid arthritis^{2,11}. Other theories include increased secretion by fibroblasts, presence of developmental rests, myxoid degeneration of connective tissue, displaced cell rests of synovia and neofor- mation from articular tissue^{2,3,11}.

Kao et al. first introduced the term juxta-facet cysts to describe synovial and ganglion cysts of the facet joints of the spine⁵. A cyst can be classified in synovial or ganglion by their common location, origin or pathological findings. Synovial cysts are most often in connection with the joint and found in the posterolateral aspect of the spinal canal. Ganglion cysts can be seen in the same location but occurring predominantly on the posterior aspect of the facet joint^{5,9}. Regardless of classifications, the clinical significance, treatment and prognosis are equal⁹.

The relative frequency of the synovial cyst in the spine is unknown, however they are most frequently found in the lumbar spine and rarely in the cervical and thoracic spine. The most common affected levels are L4–L5, L5–S1 and the lower cervi-

cal spine, segments with great mobility and commonly affected by degenerative disease. These findings support the theory that excessive stress to the facet joint is important in cyst generation^{2,3,10}.

To the best of our knowledge, only 28 cases of cervical synovial cysts are described in the literature. Most of the upper cervical cysts are located in the C1-C2 facets or near the odontoid process, and most of the lower cervical cysts were located near C6-C7 facet joints, where there is increased motion at the synovial joint¹.

In Brazilian literature there are few publications concerning neurological symptoms caused by synovial cysts^{1,8}. We found only a single case of a cervical synovial cyst, located at atlanto-axial joint, causing myelopathy due to cervicomedullary compression in an 88 year-old female patient, excised via a right posterolateral approach¹. Another case reported a cyst located in the thoracic spine causing spastic paraparesis in a young girl, which was removed thoroughly by laminectomy⁸.

The location of a synovial cyst influences its clinical presentation, but the signs and symptoms are the same of other spinal diseases commonly encountered such as herniated disc, spinal stenosis and spondylosis. In the lumbar spine, they can present with as low back pain and lumbar radiculopathy⁹. In the cervical and thoracic spine synovial cysts can also present with radiculopathy, rarely causing myelopathy^{1-4,8}. In this case, the cyst was located in a right posterolateral position, compressing the spine and causing myelopathy. Symptoms may oscillate because these cysts increase under mechanical stress and can change in size. Rarely, synovial cysts of the lumbar spine may rupture and hemorrhage into the epidural space results in an acute increase in pain and radicular symptoms and causing symptomatic cauda equina compression¹².

MRI has become the primary imaging technique for evaluation and diagnosis of synovial cyst. Typical findings include increased T2 signal intensity and low to moderate T1 signal intensity, and a thin rim of paramagnetic contrast often enhances the periphery of the cyst. Axial T1 and T2-weighted images are more useful for evaluating thecal sac and radicular compression^{6,7,11}. Occasionally, the cysts contain blood, and these are seen as low intensity on T2-weighted images. In the present case the cyst was hypointense on T1 and hyperintense on T2-weighted images. On computed tomography, the cysts are difficult to differentiate from disc herniation, unless they are peripherally calcified or contain gas¹¹.

The differential diagnosis of a synovial cyst includes herniated disc, perineural and arachnoid cyst, meningioma, schwannoma, meningioma, metastatic tumor and hypertrophic synovitis. An unequivocal diagnosis is only made based on histopathological exam^{1,5-9}.

REFERENCES

1. Bianco AM, Madeira L, Fortini I, Elias AJR, Shibata MK. Remoção de cisto sinovial da articulação atlantoaxial pela via pos-tero-lateral trans-dural. *Arq Bras Neurocirurg* 2003;22:31-4.
2. Cameron SE, Hanscom DA. Rapid development of a spinal synovial cyst: A case report. *Spine* 1992;17:1528-30.
3. Cartwright MJ, Nehls DG, Carrion CA, Spetzler RF. Synovial cyst of a cervical facet joint. *Neurosurgery* 1985;16:850-82.
4. Cho BY, Zhang HY, Kim HS. Synovial cyst in the cervical region causing severe myelopathy. *Yonsei Med J* 2004;45:539-42.
5. Kao CC, Winkles SS, Turner JH. Synovial cyst of spinal facet. *J Neurosurg* 1974;41:372-6.
6. Kusakabe T, Kasama F, Aizawa T, Sato T, Kokubun S. Facet cyst in the lumbar spine: radiological and histopathological findings and possible pathogenesis. *J Neurosurg Spine* 2006;5:398-403.
7. Lyons MK, Atkinson JL, Wharen RE, Deen HG, Zimmerman RS, Lemens SM. Surgical evaluation and management of lumbar synovial cysts: the Mayo Clinic experience. *J Neurosurg (Spine)* 2000;93:53-7.
8. Oliveira HA, Jesus ACF, Prado RCP, Santos ACE, Sobral PMS, Oliveira AMP et al. Synovial cyst of the thoracic spine: case report. *Arq Neuropsiquiatr* 2007;65:838-40.
9. Sabo AR, Tracy PT, Weigner LM. A series of 60 juxtafacet cysts. Clinical presentation, the role of spinal instability, and treatment. *J Neurosurg* 1996; 85:560-5.
10. Stoodley MA, Jones NR, Scott G. Cervical and thoracic juxtafacet cysts causing neurologic deficits. *Spine* 2000;25:970-3
11. Patel SC, Sanders WP. Synovial cyst of the cervical spine: case report and review of the literature. *AJNR Am J Neuroradiol.* 1988;9:602-3.
12. Wait SD, Jones FD, Lonser RR, Lee KS. Symptomatic epidural hematoma caused by lumbar synovial cyst rupture: report of two cases and review of the literature. *Neurosurgery* 2005;56(5):E1157.

CORRESPONDING AUTHOR

*Raphael Vicente Alves
 Rua Estado de Israel 907, apto 31
 São Paulo, SP - Brasil
 CEP 04022-002
 raphaelvalves@yahoo.com.br*

The 3rd World Congress on Cerebral Revascularization and The 10th Annual Hands-on Course on Microanastomosis & EC-IC Bypass Techniques

07/01 – 10/01/2010

Practical Anatomy & Surgical Education 3839 Lindell Blvd
St. Louis, MO – USAEnd. Eletr.: <http://pa.slu.edu>
pa@slu.edu

26th Annual Meeting of the AANS/CNS Section on Disorders of the Spine and Peripheral Nerves

17/02 – 20/02/2010

Rosen Shingle Creek | Orlando, Florida, USA

End. Eletr.: www.aans.org
www.cns.org

III Latin American Congress on Neuroendoscopy I Latin American Meeting on endoscopic Transnasal Skull Base Surgery

16/03 – 19/03/2010

Rosario, Argentina

End. Eletr.: www.neuroendoscopia.com.ar
fernandezmolina@inecod.com.ar
workshopneuroendoscopia@gmail.com

Annual Meeting European Association of Neurosurgical Societies – EANS

25/03 – 27/03/2010

University of Groningen | Groningen, Netherlands

End. Eletr.: www.kenes.com/eans
eans2010@kenes.com

American Association of Neurological Surgeons Annual Meeting

01/05 – 05/05/2010

Philadelphia Marriot Downtown Hotel Philadelphia, Estados Unidos

End. Eletr.: www.aans.org

Biannual Meeting American Association of Stereotactic and Functional Neurosurgery

13/06 – 16/06/2010

Marriott New York Downtown Hotel | New York, USA

End. Eletr.: www.assfn.org

XXVII Congresso da Sociedade Brasileira de Neurocirurgia

11/09 – 16/09/2010

Centro de Convenções - Salvador, Bahia

End. Eletr.: www.neurocirurgia2010.com.br

XIX Congress of the European Society for Stereotactic and Functional Neurosurgery

22/09 – 25/09/2010

Astir Palace Complex | Athens, Greece

End. Eletr.: www.essfn2010.org

SIACCO – 1 Simposio Internacional de Actualización en Cirugía de Columna

30/09 – 02/10/2010

Puerto Madryn, Argentina

End. Eletr.: drfernandezmolina@gmail.com
info@grupompargentina.com

Congress of Neurological Surgeons – 2010 Annual Meeting

16/10 – 21/10/2010

Moscone Convention Center | San Francisco, California, USA

End. Eletr.: www.cns.org

XXXIV Congresso Latinoamericano de Neurocirugía

23/10 - 28/10/2010

Hotel Royal Decameron | El Salvador, El Salvador

End. Eletr.: www.clan2010elsalvador.com

The 38th Annual Meeting of International Society for Pediatric Neurosurgery

30/10 – 04/11/2010

The Shilla Jeju, Jeju Island, Korea

End. Eletr.: www.ispn2010.org

10th Asian-Oceanian International Congress on Skull Base Surgery

18/11 – 20/11/2010

Grand Hyatt | Bali, Indonesia

End. Eletr.: www.aosbs2010.org

8th Panarab Neurosurgical Congress

26/11 – 29/11/2010

Algiers, Algeria

End. Eletr.: www.pans-algiers2010.com

XIV Congresso da Academia Brasileira de Neurocirurgia

19/04 – 23/04/2011

Centro de Convenções

Natal, Rio Grande do Norte

End. Eletr.: www.neuronatal.com.br

14th WFNS Interim Meeting

15th Brazilian Society of Neurosurgery Congress of Continuous Education

14/09 – 17/09/2011

Summerville Resort, Porto de Galinhas

Pernambuco, Brasil

End. Eletr.: www.wfns.orgwww.wfnsinterimmeeting.com.br

XVII Congreso Boliviano de Neurocirugía World Federation of Neurosurgical Societies

Post Graduate Training Course

Reunión Intermedia de la Sociedad de Cirugía Neurológica Del Cono Sur

Reunión Administrativa Federación Latinoamericana de Neurocirugía

31/03 – 03/04/2010

La Paz, Bolivia

End. Eletr.: beltran_raul@hotmail.com

4th World Congress for Endoscopic Surgery of the Brain, Skull Base, and Spine

28/04 – 30/04/2010

David L. Lawrence Convention Center

Pittsburgh, Pennsylvania, USA

End. Eletr.: www.skullbasecongress.com

10 Congresso de Cirurgia Espinhal

29/04 – 01/05/2010
Hotel Maksoud Plaza
São Paulo, SP
www.cirurgiadacolunavertebral.com.br

Simposio Latino Americano de Tratamento do Câncer de Cabeça e Pescoço e Câncer de Pulmão

20/05 – 22/05/2010
Mercure Grand Hotel SP
Ibirapuera, São Paulo
eventos@accamargo.org.br
www.accamargo.org.br/simposiolatinoamericanocpp

Fifth International Hydrocephalus Workshop

20/05 – 23/05/2010
Creta Maris Hotel
Island of Crete, Greece
www.hydrocephaluscrete2010.gr

II Cominco – Congresso e Técnicas Minimamente Invasivas da Coluna Vertebral

22/07 – 24/07/2010
Sheraton São Paulo – WTC Convention Center
São Paulo, SP
www.cominco2010.com.br

The Society for Neuro-Oncology

15th Annual Scientific Meeting & Education Day
18/11 – 21/11/2010
Montreal, Canada
www.soc-neuro-onc.org

The Joint Meeting of 59th Annual Conference of Neurological Society of India – NSI

Congress of Neurological Surgeons – CNS
16/12 – 19/12/2010
Jaipur, India
www.neurocon2010.com

2011 Annual Meeting of the AANS/CNS

Section on Disorders of the Spine and Peripheral Nerves
09/03 – 12/03/2011
JW Marriott Desert Ridge
Phoenix, Arizona, USA
www.spinesection.org

WFNS 2013

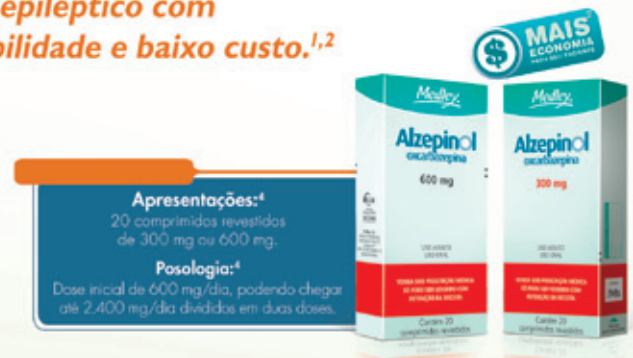XV WFNS – World Congress of Neurosurgery
COEX Convention Center, S. Korea
www.wfns.2013.org

Alzepinol

oxcarbazepina

**Crises epilépticas controladas,
convívio social restabelecido.^{1,3}**

**Controle antiepiléptico com
maior tolerabilidade e baixo custo.^{1,2}**



Apresentações:⁴

20 comprimidos revestidos
de 300 mg ou 600 mg.

Posologia:⁴

Dose inicial de 600 mg/dia, podendo chegar
até 2.400 mg/dia divididos em duas doses.

ALZEPINOL É UM MEDICAMENTO. DURANTE SEU USO, NÃO DIRIJA VEÍCULOS OU OPERE MÁQUINAS, POIS SUA AGILIDADE E ATENÇÃO PODEM ESTAR PREJUDICADAS.

Alzepinol - oxcarbazepina - Embalagens com 20 comprimidos revestidos de 300 mg e comprimidos revestidos divisíveis de 600 mg. **Indicações:** tratamento de crises parciais e crises tônico-clônicas generalizadas; antiepiléptico de primeira linha para uso em monoterapia ou terapia adjuvante ou em substituição a outros fármacos antiepilépticos quando o tratamento usado não for suficiente para o controle da crise. **Contraindicações:** hipersensibilidade conhecida à oxcarbazepina ou a qualquer componente da formulação. **Precauções e Advertências:** Pacientes que demonstraram reações de hipersensibilidade a carbamazepina podem apresentar reações de hipersensibilidade com oxcarbazepina. Para os casos de hipersensibilidade, descontinuar o uso do medicamento. Os níveis séricos de sódio devem ser medidos antes e durante a terapia em pacientes com patologias renais associadas a baixos níveis séricos de sódio preexistentes ou em pacientes tratados com fármacos depletors de sódio. Se for observada hiponatremia, a restrição de água é uma medida importante. Cautela em pacientes com distúrbios hepáticos, renais ou cardíacos. Durante o tratamento recomenda-se o uso de métodos contraceptivos adicionais. A terapia deve ser descontinuada gradualmente para minimizar o potencial de aumento na frequência das crises. O uso deste fármaco em gestantes e em mulheres que estão amamentando deve ser cuidadosamente avaliado. Os pacientes devem ser alertados quanto aos efeitos sobre a capacidade de dirigir veículos e operar máquinas perigosas. **Interações medicamentosas:** a oxcarbazepina e o seu metabólito farmacologicamente ativo (o monohidróxi derivado, MHD) pode aumentar a concentração plasmática do fenobarbital e fenitoína e reduzir a de outros fármacos: antagonistas de dihidropiridina cálcica, contraceptivos orais e drogas antiepilépticas (carbamazepina). A carbamazepina, a fenitoína e o fenobarbital podem diminuir o nível plasmático de MHD. Não é recomendado o uso de oxcarbazepina em combinação com inibidores da monoaminoxidase (IMAOs). A combinação de lítio pode causar aumento da neurotoxicidade. O uso com álcool pode ocasionar um efeito sedativo aditivo. **Reações adversas:** fadiga, astenia, tontura, dor de cabeça, sonolência, agitação, amnésia, apatia, ataxia, concentração prejudicada, confusão, depressão, instabilidade emocional (por ex. nervosismo), tontura, náusea, vômito, constipação, diarreia, dor abdominal, hiponatremia, acne, alopecia, rash (erupção), diplopia, vertigem, distúrbios de visão (visão borrada). **Posologia:** monoterapia e terapia adjuvante: a dose inicial deve ser de 600 mg/dia (3-10 mg/kg/dia) divididos em duas doses. USO ADULTO. **Registro no MS:** 1.0181.0543. **VENDA SOB PRESCRIÇÃO MÉDICA. NÃO PODE SER VENDIDO COM RETENÇÃO DA RECEITA. SE PERSISTIREM OS SINTOMAS, O MÉDICO DEVERÁ SER CONSULTADO.** Material destinado aos profissionais de saúde habilitados a prescrever ou dispensar medicamentos. Junho/2010.

Referências: 1. Martinez W, Rogério A, Baleske M, Bakley GL, McCague K, D'Souza J. Efficacy, safety, and tolerability of oxcarbazepine monotherapy. *Epilepsy Behav*. 2006;9(3):448-56. 2. Revista Kairs, Junho/2010. 3. Sander JW. Ultimate success in epilepsy—the patients' perspective. *Eur J Neurol*. 2005;Nov;12(Suppl 4):3-11. 4. Bula do produto. Registro no MS 1.0181.0543.



O melhor plano de saúde é viver.
O segundo melhor é Unimed.

Unimed | 
Belém |

www.unimedbelem.com.br

(91) 4009-5000